

УДК 616.-717/.718-001:616.833-001-073.7-08

СТРАФУН С.С., ГАЙКО О.Г., КУРІННИЙ І.М.
ДУ «Інститут травматології та ортопедії НАМН України», м. Київ

КЛІНІКО-ЕЛЕКТРОМІОГРАФІЧНІ ТА СОНОГРАФІЧНІ КРИТЕРІЇ У ВИЗНАЧЕННІ ТАКТИКИ ЛІКУВАННЯ ХВОРИХ З УШКОДЖЕННЯМ ПЕРИФЕРИЧНИХ НЕРВІВ ВНАСЛІДОК ТРАВМИ КІНЦІВОК

Резюме. У роботі наведені дані клініко-інструментального обстеження та лікування 327 хворих з ушкодженням периферичних нервів унаслідок травми кінцівок. На основі визначених особливостей перебігу ефективної та неефективної реіннервації м'язів, кількісних прогностичних електроміографічних та сонографічних критеріїв (активності введення, коефіцієнтів гіпотрофії та ехощільності) щодо ефективності відновлення функції та формування незворотної денерваційної атрофії м'язів запропонована діагностично-прогностична схема обґрунтування тактики лікування даного контингенту хворих.

Ключові слова: травма нерва, м'яз, денервація, реіннервація, електроміографія, ультразвукове дослідження, тактика лікування.

Високий ступінь інвалідності та значна частка незадовільних результатів лікування хворих з ушкодженням периферичних нервів внаслідок травми кінцівок обумовлені тяжкістю ураження, високим рівнем діагностичних та тактичних помилок, несвоєчасним та неадекватним наданням кваліфікованої спеціалізованої допомоги [6–8]. Вибір тактики лікування проводиться в більшості випадків без належної об'єктивної оцінки структурно-функціонального стану м'язів [9], визначення характеру патологічного процесу та перспектив відновлення їх функції. Сьогодні відсутні кількісні прогностичні клініко-електроміографічні та сонографічні критерії щодо ефективності відновлення функції та формування необоротної денерваційної атрофії, що є вкрай важливим для визначення оптимальних термінів зміни тактики лікування: від консервативного до оперативного. Надскладним завданням є обґрунтування показань до ортопедичної реконструкції, яку в більшості випадків починають виконувати тільки через декілька років після травми.

Мета роботи — на основі клініко-інструментальної оцінки та моніторингу структурно-функціонального стану м'язів розробити діагностично-прогностичний алгоритм обґрунтування тактики лікування хворих із травматичним ушкодженням периферичних нервів унаслідок травми кінцівок.

Матеріал та методи дослідження

В основу роботи покладено аналіз обстеження та лікування 327 хворих з ушкодженням периферичних нервів, із них 84 (25,7 %) — з ураженням пле-

чового сплетіння, 84 (25,7 %) — променевого, 36 (11,0 %) — аксиллярного, 43 (13,1 %) — середнього та ліктьового (променевого); 34 (10,4 %) — сідничного, 46 (14,1 %) — маломілкового нерва. Середній вік пацієнтів — $34,5 \pm 15,1$ року. Клініко-інструментальне обстеження виконували в різні терміни: від 5 днів до 168 місяців після травми.

Клінічне обстеження виконували за стандартною методикою з мануальним тестуванням м'язів та оцінкою функції за 5-бальною шкалою (M0–5). Визначали передбачуваний розрахунковий термін реіннервації м'яза (РТРм) за формулою $РТРм = L/S$, де L — відстань від місця травми нерва до м'яза, мм; S — швидкість регенерації аксонів, мм/добу (у середньому 1 мм/добу).

Електроміографічне (ЕМГ) обстеження виконували на електроміографі Neuroscreen (Німеччина) та Viking Quest (США). За стандартними методиками проводили стимуляційну ЕМГ з дослідженням швидкості проведення збудження по рухових волокнах периферичних нервів кінцівок [11] і реєстрацією викликані моторної відповіді, голкову ЕМГ з визначенням активності введення (АВ), спонтанної активності (СА), параметрів потенціалів рухових одиниць (ПРО), показників ЕМГ максимального скорочення м'язів [5, 10]. АВ та СА досліджували на трьох рівнях м'язового черевця (верхня, середня та

© Страфун С.С., Гайко О.Г., Курінний І.М., 2013

© «Травма», 2013

© Заславський О.Ю., 2013

нижня третина), особливо у хворих із підозрою на поєднане ураження м'язів (денервація, ішемія, безпосереднє травматичне пошкодження м'язів).

Ультразвукове дослідження (УЗД) м'язів виконували на апараті HDI-3500 та HD-11 фірми Philips з мультимодальними лінійними датчиками (5–12 МГц) за стандартними методиками [12].

За розробленим протоколом визначали якісні (контур м'язів, структурованість м'язової тканини; ехогенність; наявність травматичних пошкоджень; зон перебудови — фіброз, некроз, жирова перебудова) та кількісні ультразвукові параметри м'язів (товщина підшкірно-жирової клітковини; товщина м'язів у спокої та при скороченні, ехогенність) пошкодженої та здорової кінцівки. Показники інтактної кінцівки приймали за норму. Для об'єктивізації даних ультразвукового дослідження виконували оцінку таких коефіцієнтів: ступінь і коефіцієнт гіпотрофії (СГ і КГ відповідно); коефіцієнт ехогенності (КЕЩ) та коефіцієнт скорочення (КС) м'язів [4].

Результати

Численними роботами доведено, що оптимальними термінами відновних операцій на нервових стовбурах є 2–4 місяці після травми, особливо при проксимальних ушкодженнях нервів. Результати наших досліджень свідчать про досить пізнє надходження пацієнтів для відновного лікування: 37,6 % хворих зверталися за спеціалізованою допомогою в терміни, що перевищували 6 місяців після травми. Саме цей контингент пацієнтів більше за все потребував чіткого, ґрунтовного визначення перспектив відновлення функції м'язів. Із 98 пацієнтів, у яких РТРм був перевищеним, 56,1 % хворих лікувалися консервативно необґрунтовано тривалий час, із них у 49,1 % терміни після травми були більші за 12 місяців. Така ж тенденція довгого очікування відновних процесів та відсутність електроміографічного моніторингу спостерігалася у хворих після оперативного відновлення нервів.

При визначенні прогнозу відновлення функції м'язів ми спиралися на основні клініко-анамнестичні дані: вид та механізм травми, ступінь тяжкості ушкодження нервового стовбура, терміни після травми або оперативного втручання на нерві, силові характеристики м'язів, розлади чутливості, симптом Тінеля, болючість м'язів при пальпації; результати ЕМГ і УЗД. У пацієнтів із поліструктурною травмою кінцівки особливо важливим було визначення характеру патологічного процесу у м'язах, оскільки порушення функції м'язів могло бути спричинене поєднанням декількох патологічних процесів: травматичним ударом, денервацією, ішемією, тенотомією. Це потребувало використання різних інструментальних методів обстеження та відповідного трактування результатів досліджень.

Нами вперше запропоновано комплексне використання електроміографічного показника ак-

тивності введення та сонографічних параметрів — коефіцієнта ехогенності, гіпотрофії для оцінки та моніторингу структурно-функціонального стану м'язів у хворих з ушкодженням периферичних нервів кінцівок. Були встановлені їх кількісні зміни на етапах лікування, які відображали структурні зміни м'язів, дозволяли визначити характер патологічного процесу та прогнозувати його перебіг. Установлено, що прогностично несприятливими ознаками формування необоротної денерваційної атрофії та незадовільного функціонального результату відновлення м'язів (відсутність або часткове неефективне відновлення до $M \leq 2$) такі: активність введення $< 60 \%$ від норми, коефіцієнт гіпотрофії $> 40 \%$ та коефіцієнт ехогенності $> 160 \%$ [1, 4].

На основі даних обстеження та лікування хворих із повним аксональним ушкодженням периферичних нервів у динаміці нами виділено 5 клініко-електроміографічних стадій денерваційно-реіннерваційного процесу у м'язах: стадія денервації, початкова стадія реіннервації, стадія ранньої реіннервації, стадія ефективної та неефективної реіннервації [10]. В основу визначення стадій відновного процесу покладена часова послідовність клініко-електроміографічних змін та функціональний результат відновлення м'язів. Самі назви зазначених стадій визначають направленість реіннерваційних процесів у м'язах та дають змогу отримати узагальнюючу об'єктивну інформацію щодо перебігу відновного процесу: із кінцевим результатом у вигляді ефективної реіннервації з корисним відновленням функції м'язів до $M \geq 3$ та неефективної — із частковим відновленням до $M \leq 2$.

Ефективна реіннервація характеризується появою початкових електроміографічних ознак реіннервації у передбачуваний або незначно перевищений РТРм (співвідношення РТРм до термінів появи перших електроміографічних ознак реіннервації становить $1,11 \pm 0,30$ при консервативному та $1,30 \pm 0,44$ при оперативному лікуванні). Перехід стадії ранньої реіннервації в стадію ефективної в даного контингенту хворих триває до 3 місяців при консервативному лікуванні і до 5 — після шва або пластики нервових стовбурів. Виявлене збільшення відношення РТРм до термінів появи перших електроміографічних ознак реіннервації (у середньому 1,65) та тривалості переходу стадій у хворих після шва або пластики нерва необхідно враховувати при прогнозуванні реіннерваційного процесу. Об'єктивними кількісними показниками прогресування відновного процесу є наростання силових характеристик м'язів, збільшення показників ЕМГ максимального довільного скорочення та амплітуди М-відповіді м'язів. Однак слід зазначити, що амплітуда М-відповіді має досить слабкий зв'язок із бальною оцінкою функції м'язів та появою ПРО на початку реіннерваційних процесів, тому стимуляційна ЕМГ не може самостійно використовуватись в електроміографічному моніторингу.

Неефективна реіннервація характеризується одним або декількома клініко-електроміографічними критеріями: затримкою появи початкових електроміографічних ознак, переходом початкової стадії, стадії ранньої реіннервації в стадію неефективної та частковим відновленням функції м'язу до $M \leq 2$ у терміни, що перевищують РТРм. Прогностично несприятливими електроміографічними ознаками формування неефективної реіннервації є зниження активності введення $< 60\%$ від норми, значне збільшення (у 2 рази та більше) термінів появи початкових ознак реіннервації, відсутність переходу стадії ранньої реіннервації в стадію ефективної понад 3–5 місяців залежно від методу лікування.

Запропонована діагностично-прогностична схема обґрунтування тактики лікування хворих з ушкодженням периферичних нервів при травмі кінцівок наведена на рис. 1.

За абсолютні показання до оперативного втручання в гострому періоді після травми, ми приймали відкриті ушкодження; закриті ушкодження нерва за типом повного аксонального ушкодження з наявністю травми магістральних судин або переломів, що потребують МОС.

В інших випадках, коли мали місце часткові ушкодження, порушення цілісності нервових стовбурів було сумнівне або механізм травми не виключав можливість самостійного відновлення, обирали тактику очікування та клініко-інструментального моніторингу структурно-функціонального стану м'язів.

Перше електроміографічне обстеження у строки 3–4 тижні після травми в більшості випадків було вирішальним у визначенні рівня та ступеня тяжкості ушкодження нервового стовбура та патологічного процесу в м'язах [2]. За допомогою електроміографії та сонографії оцінювали вихідний структурно-функціональний стан м'язів та проводили диференціальну діагностику денерваційного, ішемічного, травматичного ураження м'язів та їх поєднання. При виявленні поєданого ураження м'язів (денервації та ішемії, денервації та синдрому тенотомії) первинний прогноз щодо функціонального результату лікування був менш сприятливим, ніж при моноураженні.

За винятком випадків з абсолютними показаннями до оперативного втручання, хворим рекомендували консервативне лікування та повторне обстеження через 6–8 тижнів.

За відсутності функції (M_0), болючості м'язів при пальпації, динаміки симптому Тінеля, електроміографічних ознак реіннервації м'язу, але при прогностично сприятливих рівнях АВ $> 60\%$ від норми, КГ $< 40\%$, КЕЩ $< 160\%$ від норми в терміни 3–4 місяці після травми хворому рекомендували хірургічне відновлення нерва.

За відсутності функції (M_0) та ознак реіннервації м'язу, але при наявності позитивної динаміки симптому Тінеля, появи пальпаторної болючості

м'язу або виявленні клініко-електроміографічних ознак відновлення (початкової або стадії ранньої реіннервації) обирали очікувальну тактику та рекомендували консервативне лікування з моніторингом стану м'язів через 1–3 місяці. Слід зазначити, що реєстрація початкових ознак реіннервації випереджувала перші клінічні прояви відновлення функції м'язу на 4–8 тижнів.

У подальшому в терміни 3–6 місяців після травми за відсутності відновлення або виявленні ознак неефективної реіннервації, але при збереженні прогностично сприятливих щодо відновлення функції м'язів значень АВ, КГ та КЕЩ хворому рекомендували хірургічне відновлення нерва. Пацієнти з виявленими клініко-електроміографічними ознаками ефективного відновлення функції м'язів ($M > 3$) продовжували етапну реабілітаційну програму. Хворим із відсутністю відновлення в динаміці або ознаками неефективної реіннервації при прогностично несприятливих значеннях АВ, КГ та КЕЩ і пацієнтам із наявністю тяжких поєднаних денерваційно-ішемічних уражень м'язів [3] рекомендували ортопедичну корекцію порушених функцій у поєднанні з відновленням нерва, що дозволяло отримати більш ефективний функціональний результат — відновлення рухів та чутливості.

Слід зазначити, що позитивна динаміка симптомів Тінеля мала відносну діагностичну цінність, оскільки цей симптом констатував тільки факт регенерації певної кількості аксонів, але не давав уявлення про кількісний аспект регенерації і, відповідно, її ефективність у подальшому.

Після хірургічного відновлення нерва моніторинг структурно-функціонального стану м'язів також відіграв важливу роль в обґрунтуванні тактики подальшого лікування. Клініко-електроміографічне та сонографічне дослідження виконували від 1 до 14 місяців після операції згідно з розрахунковим терміном реіннервації м'язів верхньої та нижньої кінцівки. Час появи електроміографічних ознак реіннервації залежав від рівня травми термінів та виду оперативного втручання (невроліз, шов, пластика). Перше післяопераційне обстеження виконували в терміни 3–6 місяців після операції у проксимальних м'язах, що іннервуються відповідним нервом. За відсутності відновлення, динаміки симптому Тінеля та при прогностично несприятливих значеннях АВ, КГ та КЕЩ рекомендували ортопедичні реконструктивні втручання. При виявленні клініко-електроміографічних ознак ранньої реіннервації у строки, що відповідали або незначно перевищували РТРм, дослідження повторювали через 2–5 місяців: при клініко-електроміографічних ознаках неефективного відновлення рекомендували ортопедичну реконструкцію порушених функцій, ефективного ($M > 3$) — продовження етапної реабілітаційної програми.

Окремо треба звернути увагу на групу хворих, що первинно зверталися після відновлення нерва

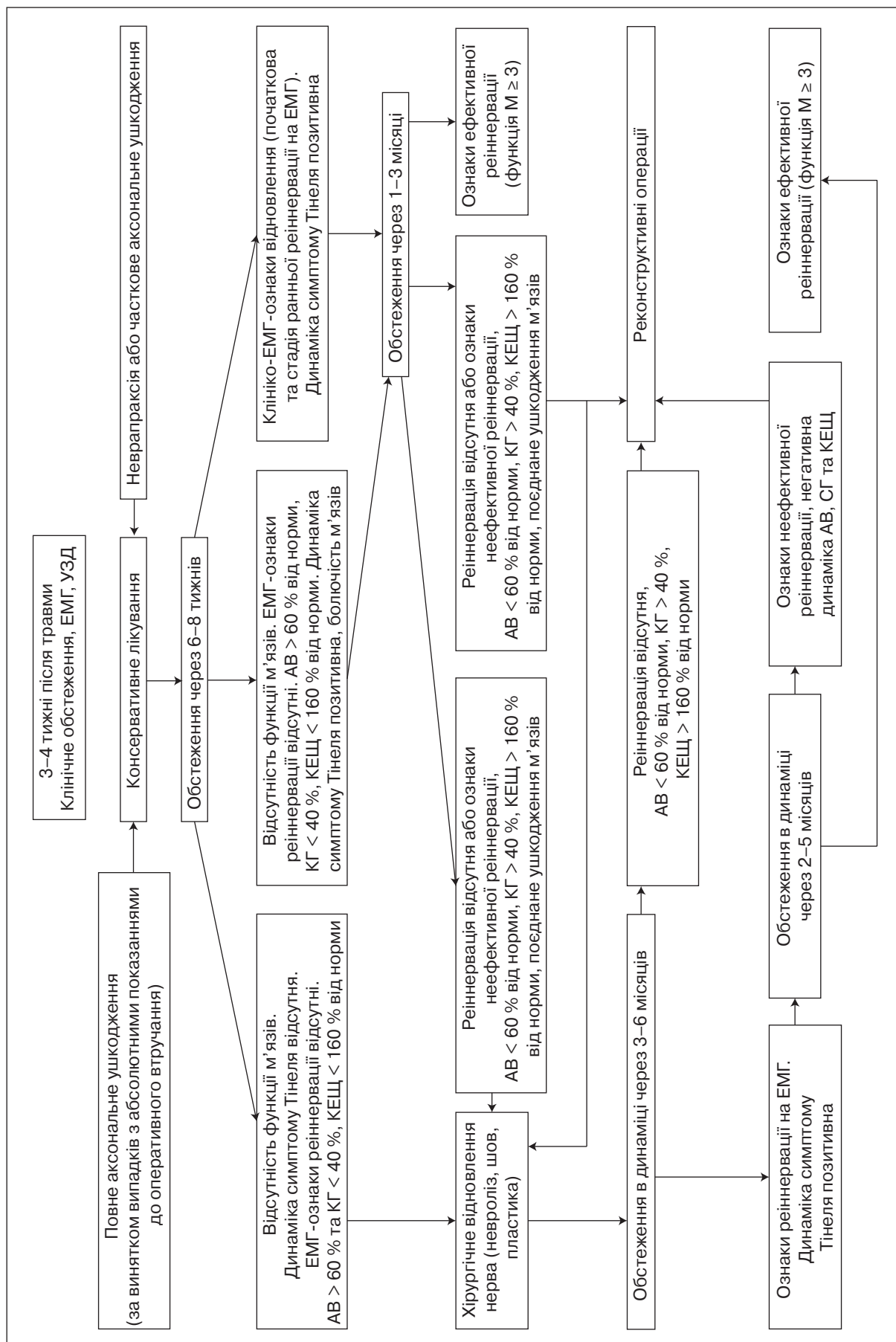


Рисунок 1. Діагностично-прогностична схема об'єднання хворих з ушкодженням периферичних нервів при травмі кінцівок

у строки, що перевищували РТРм. За відсутності відновлення або за наявності ознак неефективної реіннервації, при виконанні оперативного втручання не в спеціалізованому закладі, прогностично сприятливих клініко-інструментальних критеріях щодо ефективного відновлення функції м'язів (рівня та давності травми, значень АВ, КГ та КЕЩ) рекомендували повторне оперативне втручання на нерві. Пацієнтам з прогностично несприятливими щодо ефективного відновлення функції м'язів клініко-електроміографічними та сонографічними показниками одразу рекомендували проведення ортопедичної корекції рухових порушень. У таких випадках оперативне втручання на нервових стовбурах мало сенс тільки для покращення захисної чутливості кінцівки.

Таким чином, при обстеженні пацієнтів з ушкодженням периферичних нервів внаслідок травми кінцівок постає кілька клінічних питань: чи відбудеться відновлення нерва та функції м'яза, чи буде це відновлення ефективним і в які терміни слід очікувати його перші клінічні та електроміографічні ознаки? Визначені нами особливості перебігу ефективної ($M \geq 3$) та неефективної ($M \leq 2$) реіннервації м'язів, кількісні прогностичні електроміографічні та сонографічні критерії щодо формування необоротної денерваційної атрофії та незадовільного функціонального результату (відсутність відновлення) дають можливість оптимізувати терміни та тактику лікування пацієнтів із травматичним ушкодженням нервів. Саме відсутність комплексної системи діагностики та прогностичних критеріїв, на нашу думку, і є основою тактичних помилок даного контингенту хворих: невиправданого збільшення термінів прийняття рішення про перехід від консервативного до оперативного методу лікування, виконання завідомо приречених на провал відновних операцій на нерві, що загалом призводить до незадовільних функціональних результатів, тривалої стійкої афункціональності кінцівки.

Загалом оцінка інформативності та діагностичної цінності клініко-електроміографічного та сонографічного дослідження, вихідного структурно-функціонального стану уражених м'язів кінцівки дозволяла вже при першому обстеженні скорегувати тактику лікування певної категорії хворих. Так, у 182 (55,7 %) хворих з ушкодженням периферичних нервів внаслідок травми кінцівки клініко-інструментальна діагностика дозволяла обрати очікувальну тактику з подальшим моніторингом; 69 (21,1 %) хворим було рекомендовано виконання операцій із відновлення нервів; 50 (15,3 %) — ортопедичні реконструктивні втручання; 26 (7,9 %) — етапну реабілітацію. Термін між першим клініко-інструментальним дослідженням та оперативним втручанням становив у середньому $0,38 \pm 0,40$ місяця.

Використання комплексного підходу у визначенні структурно-функціонального стану м'язів дозволяє на основі кількісних об'єктивних показни-

ків оцінити характер та глибину змін в ураженому м'язі; визначити прогноз щодо функціонального результату відновлення функції та своєчасно корегувати тактику лікування.

Список літератури

1. Гайко О.Г. Електроміографічна активність введення у м'язі в нормі та при травмі нерва / О.Г. Гайко // *Вісник ортопедії, травматології та протезування*. — 2012. — № 2. — С. 37-43.
2. Гайко О.Г. Оцінка ступеня тяжкості ушкоджень та перспектив відновлення нервів при первинному електроміографічному дослідженні хворих з травмою периферичних нервів верхньої кінцівки // *Літопис травматології та ортопедії*. — 2011. — № 1-2. — С. 21-28.
3. Гайко О.Г. Електроміографічна діагностика ішемічного ураження м'язів кінцівок / Гайко О.Г., Долгополов О.В., Страфун С.С. // *Ортопедия, травматология и протезирование*. — 2013. — № 1. — С. 67-72.
4. Гайко О.Г. Сонографічне дослідження м'язів у хворих з наслідками травми периферичних нервів / Гайко О.Г., Страфун С.С., Гайович В.В., Вовченко Г.Я. // *Вісник ортопедії, травматології та протезування*. — 2013. — № 1. — С. 42-21.
5. Гехт Б.М. Электромиография в диагностике нервно-мышечных заболеваний / Б.М. Гехт, Л.Ф. Касаткина, М.И. Самойлов, А.Г. Санадзе. — Таганрог: Изд-во ТРТУ, 1997. — 370 с.
6. Кардаш К.А. Основні помилки при наданні допомоги хворим з ушкодженнями периферичних нервів та шляхи їх подолання / К.А. Кардаш // *Травма*. — 2003. — Т. 4, № 4. — С. 424-429.
7. Курінний І.М. Помилки лікування наслідків поліструктурної травми верхньої кінцівки / І.М. Курінний, С.С. Страфун, А.А. Безуглий // *Вісник ортопедії, травматології та протезування*. — 2006. — № 3. — С. 34-38.
8. Николас Ж.И. Проблемы диагностики и хирургического лечения травматических повреждений срединного нерва / Ж.И. Николас, В.В. Могила // *Таврический мед.-биол. вестник*. — 2005. — Т. 8, № 4. — С. 66-69.
9. Страфун С.С. Комплексне ортопедичне лікування хворих з застарілими ушкодженнями плечового сплетення та периферичних нервів верхньої кінцівки: Автореф. дис... д-ра мед. наук: спец. 14.01.21 «Травматологія та ортопедія» / С.С. Страфун. — К., 1999. — 32 с.
10. Страфун С.С. Клініко-електроміографічні стадії денерваційно-реіннерваційного процесу у м'язах при ушкодженні периферичних нервів / Страфун С.С., Гайко О.Г. // *Травма*. — 2012. — Т. 13, № 4. — С. 121-127.
11. Liveson J.A. Laboratory reference for clinical neurophysiology / J.A. Liveson, D.M. Ma. — N.Y.: Oxford University Press, 1992. — 513 p.
12. Van Holsbeeck M. Musculoskeletal ultrasound / M. Van Holsbeeck, J. Introcaso. — St. Louis: My Book, 1991. — 316 p.

Отримано 10.06.13 □

Страфун С.С., Гайко О.Г., Куринной И.Н.
ГУ «Институт травматологии и ортопедии НАМН Украины»,
г. Киев

**КЛИНИКО-ЭЛЕКТРОМИОГРАФИЧЕСКИЕ
И СОНОГРАФИЧЕСКИЕ КРИТЕРИИ В ОПРЕДЕЛЕНИИ
ТАКТИКИ ЛЕЧЕНИЯ БОЛЬНЫХ С ПОВРЕЖДЕНИЕМ
ПЕРИФЕРИЧЕСКИХ НЕРВОВ ВСЛЕДСТВИЕ ТРАВМЫ
КОНЕЧНОСТЕЙ**

Резюме. В работе представлены данные клинико-инструментального обследования и лечения 327 больных с повреждением периферических нервов вследствие травмы конечностей. На основе определенных особенностей течения эффективной и неэффективной реиннервации мышц, количественных прогностических электромиографических и сонографических критериев (активности введения, коэффициентов гипотрофии и эхоплотности) эффективности восстановления функции и формирования необратимой денервационной атрофии мышц предложена диагностически-прогностическая схема обоснования тактики лечения данного контингента больных.

Ключевые слова: травма нерва, мышцы, денервация, реиннервация, электромиография, ультразвуковое исследование, тактика лечения.

Strafun S.S., Gayko O.G., Kurinny I.M.
State Institution «Institute of Traumatology and Orthopedics
of National Academy of Medical Sciences of Ukraine», Kyiv,
Ukraine

**CLINICAL, ELECTROMYOGRAPHIC
AND SONOGRAPHIC CRITERIA IN THE SELECTION
OF TREATMENT STRATEGY FOR PATIENTS
WITH PERIPHERAL NERVE INJURY DUE
TO TRAUMA OF THE LIMBS**

Summary. This paper presents the data of clinical and instrumental examination and treatment of 327 patients with peripheral nerves injury due to trauma of the limbs. The diagnostic and prognostic algorithm of treatment regimen for these patients was offered, based on specific features of the clinical course of effective and ineffective muscle reinnervation, the quantitative prognostic electromyographic and sonographic criteria (insertional activity, coefficients of hypotrophy and echodensity) for the effectiveness of restoration of muscles function and formation of irreversible denervation atrophy of muscles.

Key words: nerve injury, muscles, denervation, reinnervation, electromyography, ultrasound, treatment strategy.