

# ДЕСЯТИЛЕТНИЙ ОПЫТ ДИАПЕВТИКИ В КЛИНИКЕ УРОЛОГИИ ГУ «ДНЕПРОПЕТРОВСКАЯ МЕДИЦИНСКАЯ АКАДЕМИЯ МЗ УКРАИНЫ»

В.П. Стусь<sup>1</sup>, А.М. Фридберг<sup>1,2</sup>, Э.А. Светличный<sup>2</sup>, Д.И. Люлька<sup>2</sup>,  
А.А. Можейко<sup>2</sup>, Е.П. Украинец<sup>2</sup>, О.С. Гармиш<sup>2</sup>

<sup>1</sup> ГУ «Днепропетровская медицинская академия МЗ Украины»

<sup>2</sup> КУ «Днепропетровская областная клиническая больница им. И.И. Мечникова»

**Введение.** Диапевтика – последовательный переход диагностических этапов развития урологии в эффективное инструментальное лечебное вмешательство [2].

Диапевтические оперативные пособия в урологии активно завоевали ведущие позиции при многих заболеваниях, в том числе такая патология, как мочекаменная болезнь. Подавляющее большинство этих операций на том или ином этапе выполняется с помощью ультразвукового, рентгеновского и эндоскопического наведения или их комбинации. Диапевтика в клинике урологии, под эгидой профессора А.В. Люлька, начата в 1991 г., когда понадобилось бороться с осложнениями после проведенных дистанционных литотрипсий. А с 2006 года диапевтика в нашей клинике выведена в самостоятельную специальность. Сегодня мы располагаем опытом более 7500 диапевтических операций, за последние 10 лет. Такой опыт позволил нам систематизировать полученные данные и представить в качестве рекомендаций, что обуславливает актуальность сообщения.

**Материалы и методы исследования.** В нашей клинике для выполнения диапевтических

вмешательств мы используем комплекс «Modularis Uro Pro (Simens)» Германия, с полной комплектацией аппаратов и расходных материалов. Эндоскопы фирм Karl Storz и Richard Wolf. О нашей комплектации мы сообщали ранее [3, 4]. Постепенно наращивая материально-техническую базу, диапевтика стала для нас одним из ведущих методов выбора в вопросах лечения пациентов с мочекаменной болезнью.

**Результаты и их обсуждение.** Динамика эндоскопических оперативных вмешательств нашей клиники представлена в табл. 1.

Диапевтические операции в нашей клинике разделены на следующие группы:

- Уретерореноскопии (диагностические и оперативные).
- Пункционная биопсия почки или патологических очагов в ней.
- Пункционная нефростомия.
- Пункция и дренирование гнойно-деструктивных очагов в почечной паренхиме и околопочечной клетчатке (хотя последнее действие дискутабельно).
- Чрескожная нефролитотрипсия.
- Склеротерапия кист почечной паренхимы.

Таблица 1

Динамика оперативной активности модульной операционной  
клиники урологии за последние 10 лет

Год	Кол-во операций	УРС+КЛТ	ПНС+КЛТ	ТУР+МЛТ	ДЛТ	Прочие
2008	337	112	9	17	156	43
2009	549	212	49	15	127	146
2010	688	279	131	14	85	179
2011	782	261	277	4	33	207
2012	953	317	364	1	0	271
2013	1055	348	431	0	0	276
2014	900	303	356	3	0	238
2015	800	224	353	5	0	218
2016	852	205	417	1	0	229
2017	779	169	381	2	0	181
Всего	7 695	2 430	2 768	62	401	1988

Уретеропиелоскопия (уретерореноскопия) – эндоскопический исследовательский прием просвета мочеточника и полости лоханки. Используется как для диагностики, так и лечебных целей.

Показания (диагностические):

– Макрогематурия из верхних мочевых путей.

– Неэффективность неинвазивных методов диагностики (цитологическое исследование мочи, СКТ и МРТ).

– Опухоли мочеточника и почечной лоханки (хотя это требует дискуссии, т.к. возможна инвазия).

Показания (лечебные вмешательства):

– Стентирование мочеточников.

– Удаление инородных тел.

– Удаление камней мочеточника.

– Уретеротомия по поводу стриктур мочеточника.

– Коагуляция кровоточащих опухолей мочеточника (паллиатив для пролонгации жизни).

– Единственная почка – анурия, стентирование или чрескожная пункционная нефростомия.

– Камень мочеточника, неэффективность консервативного лечения (более 7 дней).

– «Каменная дорожка» после дистанционной литотрипсии.

– Неэффективность ДЛТ.

Противопоказания:

– Острые воспалительные и онкологические заболевания уретры, мочевого пузыря, половых органов.

– Заболевания крови с нарушением свертывающей системы крови.

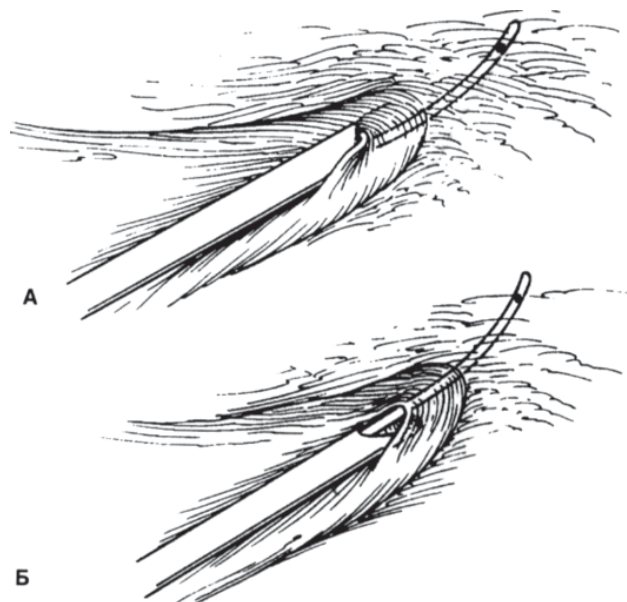
– Терминальное состояние больного.

При выполнении уретероскопии наиболее частой опасностью является повреждение мочеточникового отверстия, которое чаще всего происходит вследствие форсированных действий оператора (рис. 1).

Как избежать. Мы рекомендуем для этого помнить, что действия должны соблюдать классический прием: эндоскопическое в сочетании с рентгенологическим наведением + никаких форсированных действий.

Способ борьбы. Если произошел разрыв края устья – стентирование мочеточника сроком до 1 месяца + инъекции дипроспана 1 раз в неделю.

При выполнении уретероскопии возможны скарификации слизистой стенки мочеточника, хотя это не всегда считается опасным действием. При контрольном ретроградном рентге-



**Рис. 1. А – При введении уретеропиелоскопа по «проводниковой» струне возможно повредить устье мочеточника верхним краем эндоскопа. Б – Если повернуть уретеропиелоскоп на 180°, проводниковая струна поднимает верхний край мочеточникового отверстия, легко пропуская кончик уретеропиелоскопа в просвет мочеточника без его повреждений**

нологическом исследовании, если отсутствует экстравазация и нет гематурии, то и необязательно стентирование мочеточника, хотя целесообразно.

Наиболее тяжкими ошибками при выполнении уретероскопии следует считать: повреждение стенки мочеточника с затеком ирригационной жидкости в парауретеральную клетчатку и отрыв мочеточника. Все эти ошибки совершаются при бесконтрольных и форсированных действиях оператора.

По нашему мнению, следует избегать уретеролитоэкстракции камня верхней трети мочеточника при несоответствии просвета мочеточника диаметру камня. Наиболее рекомендуемым приемом (для нас) в этой ситуации является перемещение камня в лоханку с последующей ПНС и экстракцией камня.

Для дезагрегации мочевого камня в верхней и средней трети мочеточника желательно использовать мочеточниковый кожух типа FLEXOR (фирма COOK, USA). Хотя это решение довольно дорогостоящее, особенно в наше время и для нашей страны. В качестве примера можем сказать, что у одной пациентки с постлучевыми изменениями в полости малого таза возникла необходимость установить стент (гидрофильный с гепариновым покрытием), который можно удерживать в течение 1 года.

Перкутанные вмешательства. Свое должное развитие методика перкутанных вмешательств получила в 80-е годы прошлого столетия. Ее развитие имело три этапа: 1) когда чрескожно, по сформированной фистуле эндоскопическим путем, удалялись небольшие камни, которые не были удалены традиционным оперативным путем во время первичной операции; 2) следующий этап озаглавлен тем, что такую манипуляцию начали выполнять под рентгеновским контролем; 3) дальнейшее развитие способов наведения (ультразвуковое и рентгенотелевизионное слежение, и, сочетанно, эндоскопическое наведение) позволило разработать современные способы дезагрегации мочевых камней. С этого момента современная урология получает новую специальность — урологическую диапевтику [2].

В 1994 году в Днепропетровской области впервые была выполнена первая перкутанная нефроскопия в клинике урологии под руководством профессора А.В. Люлько (А.М. Фридрих), что для нас стало моментом отсчета начала «диапевтики» в нашем регионе. В 2006 году формирование «модульной» операционной было завершено и начат этап, который уже заслуживает определенного анализа (см. табл. 1).

Основным вопросом «диапевтики» является способ подхода к объекту вмешательства. Он играет основную роль в вопросе создания пункционного доступа к камню (фистулизация). Для выбора траектории хода «поисковой» иглы следует помнить (первый постулат), он должен быть прямым и по возможности коротким. При локализации камня в пиелoureтеральном сегменте или в просвете мочеточника в верхней трети требуется его перемещение в лоханку с помощью уретеропиелоскопии. Затем фистулизацию следует выполнять через нижнюю или среднюю чашку. При расположении камня в верхней или в нижней чашке «рабочую фистулу» создают через нижнюю чашку. Этим доступом мы рекомендуем пользоваться при высоком расположении почки и локализации камня в лоханке. Изолированный чашечный камень требует проведения иглы «в камень», что позволит создать «рабочее пространство». При множественных и коралловидных камнях доступ осуществляется через ту чашку, через которую возможно удаление основной массы или всего камня. И еще мы считаем, что для полного освобождения почки от камня, пункционных доступов может быть столько, сколько нужно. В тех случаях, когда не удалось удалить весь коралловидный камень, то оперативное вмешательство следует раз-

делять на 2–3 и т.д. этапа. Первичное вмешательство завершается нефростомией. Калибр дренажа по возможности следует выбирать максимальный, что позволит последующие этапы выполнять уже без использования общего обезболивания.

Вторым постулатом следует считать то, что доступ выполняется через чашку транспаренхимно сквозь «ребро» наружного края почки. Эта зона благоприятна тем, что не содержит крупных сосудов, а значит и кровотечение исключается.

Третий постулат — не выполнять доступ через стенку лоханки. Выполнение свищевого хода через стенку лоханки чревато: 1) потерей канала, что может привести к мочевым затекам; 2) неадекватному дренированию полости почки; 3) невозможностью смены дренажа или повторной нефроскопии; 4) невозможностью постановки гемостатического баллона-катетера; 5) ранением магистрального сосуда, что может привести к ургентной конверсии.

Знание синтопии и скелетотопии — это неотъемлемая часть в создании правильного и безопасного пункционного доступа в полость почки. Каждый уролог помнит, что кпереди от почки располагается брюшная полость, кишечник. К верхним отделам почек прилежат плевральные синусы, справа — печень, слева — селезенка и сзади — крупные межреберные сосуды, нервы. Не следует забывать о том, что переходная складка париетальной брюшины в 2–3% случаев может достигать «ребра» почки. Чтобы не ранить брюшину, с учетом такой анатомии, мы рекомендуем пункцию выполнять на 1–1,5 см медиальнее от заднеподмышечной линии. Как правило, проекционно в этой зоне преимущественно располагается группа задних чашек и аваскулярная «линия Цондека или Бредли» [1]. Чаще всего мы выполняем пункцию полости почки в кособочковом положении пациента на животе в позе «Фовлера». В редких случаях пункцию почки приходится выполнять в положении пациента лежа на спине или на боку, и крайне редко в полусидячем положении. Один из фундаторов диапевтики профессор А.Г. Мартов рекомендует проникать в лоханку через шейку чашки, что не вызывает интенсивного кровотечения, которое возможно при пункционном повреждении форникса чашки [2].

Таким образом, при выполнении перкутанных вмешательств необходимо четко придерживаться показаний и противопоказаний к проведению этих операций.

Показания к перкутанной нефролитотрипсии:

- Технические противопоказания к дистанционной литотрипсии (росто-весовые показатели).

- Противопоказания к дистанционной литотрипсии.

- Высокая плотность камня (более 1000 ед. Хонсфилда).

- Отсутствие эффекта от дистанционной литотрипсии (максимум две попытки).

- Нежелание пациента подвергнуться дистанционной литотрипсии.

- Обструктивные осложнения после выполнения дистанционной литотрипсии.

- Крупные, кораллоподобные и множественные камни почек.

- Перенесенные ранее неоднократные операции.

Противопоказания к перкутанной нефролитотрипсии:

- Сочетание камня в почке со значительной стриктурой мочеточника.

- Высокое отхождение мочеточника от лоханки.

- Сдавление мочеточника добавочным сосудом.

- Нефроптоз (условно).

- Аномалии почек при выраженных органических нарушениях уродинамики.

- Локализация одиночных конкрементов в отшнурованных чашках с узкими и длинными шейками.

- Камни, длительно находящиеся в просвете мочеточника, тем более «вколоченные».

- Нарушения свертывающей системы крови.

- Терминальные состояния пациентов.

Перкутанная нефроскопия – ошибки, опасности, осложнения и способы их устранения. Чрескожные вмешательства в почках и мочеточниках на сегодняшний день являются надежным и безопасным методом оперативных действий. Эффективность этого метода для мочекаменной болезни составляет 95–96%. Но не следует забывать о возможных осложнениях, которые в среднем составляют 3–5%. Осложнения напрямую зависят от комплектации оборудования и опытности операторов. Так, по данным флагманов диапевтики (А.Г. Мартов, О.В. Теодорович, А.В. Морозов), в период внедрения этого оперативного лечения в НИИ урологии МЗ Российской Федерации (1983), неудачи составили 15%. Но уже через год этот показатель составлял 6% [1]. По данным клиники урологии ДМА с 2006

по 2017 год процент осложнений составляет от 3,7 до 3,9% [3].

Анализ и систематизация неудач во время малоинвазивных вмешательств показали, что они, как правило, прогнозируемые и «закладываются» при формировании пункционного канала к конкременту. Основная ошибка – неправильно выбранная траектория пункционной иглы.

Виды ошибок:

- Латеральный доступ в полость почки, ниже заднеподмышечной линии. Опасность – краевое ранение переходной складки брюшины, которое можно не распознать в ходе операции. На 2-е–3-и сутки при удалении нефростомы может возникнуть мочево-перитонит. Как избежать ошибки – взять за правило выполнение «контрольной нефроскопии» в день удаления нефростомы, с выполнением антеградной пиелографии. Это позволит распознать контакт с брюшной полостью. Способ борьбы – восстановить нефростому и удерживать в течение двух недель, чтобы исключить затекание мочи в брюшную полость и сформировать рубец в области ранения брюшины.

- Высокий межреберный доступ. Опасность – ранение плевры, которое нераспознано. Возможно развитие пневмоторакса, гидроторакса или гемоторакса. Как избежать ошибки – не использовать в своей работе «высокий доступ», особенно при высоком расположении почки. В таких ситуациях лучше прооперировать пациента открытым или лапароскопическим методом и не порочить перкутанную нефроскопию. Способ борьбы – в случае уже возникшего осложнения, назначается постельный режим, с полусидячим положением тела. Пункция и дренирование плевральной полости. Адекватная антибактериальная терапия.

- Чрезмерно латеральная пункция или «фистулизация» почки. Опасность – перфорация кишечника. Как избежать ошибки – использовать в своей работе доступ по заднеподмышечной линии. Способ борьбы – адекватно функционирующая нефростома, пункционный способ дренирования брюшной полости, интубация кишечника с парентеральным питанием, адекватная антибактериальная терапия.

- Доступ через паренхиму нижнего полюса в лоханку, минуя нижнюю чашку. Опасность – ранение крупных сосудов со значительным кровотечением при фистулизации. Риск – потеря пункционного канала при дилатации, особенно при постановке «рабочей» гильзы. Как избежать ошибки – тщательный выбор траектории пункционной иглы, после попадания иглы



в полость почки выполнить антеградную пиелограмму. Способ борьбы – в случае неудовлетворительного стояния иглы (рентген контроль), ее следует извлечь и повторить попытку пункции, уже с учетом ошибки.

– Неправильно выбрана пунктируемая чашка. Игла прошла рядом с камнем под острым углом. Опасность – удаление камня невозможно, либо требует форсированных наклонов эндоскопа, что чревато ранением паренхимы или лоханки. Как избежать ошибки – тщательный выбор траектории хода поисковой иглы. Способ борьбы – иглу извлечь, повторить попытку пункции, до достижения необходимого угла проникновения, после чего можно канал дилатировать.

– Транспаренхимная пункция лоханки, но из медиального хода иглы. Опасность – усложняется дилатация и явная возможность ранения почечной «губы». Как избежать ошибки – тщательно выбирать траекторию пункции и место вкола иглы, оно должно располагаться по заднеподмышечной линии. Способ борьбы – если в течение суток не удалось консервативно остановить кровотечение, то необходимо открытое оперативное вмешательство.

– Форсированное бужирование пункционного канала или фистулы. Опасность – изгиб пункционного канала и как следствие травма паренхимы и значимое кровотечение. Такую же опасность таит в себе сквозная пункция чашки. Чаще всего это случается, когда при наведении используется исключительно ультразвуковой сканер. Как избежать ошибки – после проникновения иглы обязательно использовать рентгеновский контроль. Способ борьбы – выполнить антеградное рентгеновское исследование, всегда можно распознать искривление пункционного хода. В таком случае игла извлекается и выполняется повторная пункция. При искривленном ходе пункционного канала он не годится для дилатации. Таким образом, необходима новая пункция, но уже с учетом допущенных ошибок.

– Повреждение сосудов форникса. Опасность – форникальное кровотечение возникает при длительной эндоскопии и высоком давлении в системе орошения (более 100–120 см водного столба). Как избежать ошибки – не нарушать правила нефроскопии. Способ борьбы – эндоскопию прекратить и адекватно дренировать почку баллон-катетером калибром № 26–30 Ch. Баллон раздуть на 2–3 мл и чуть подтянуть. К поясничной области положить «гипотерм» на 30–40 минут. Внутривенно гемостатик (этамзилат, тугина и др.). Обычно такое кровотечение останавливается через 5–15 минут.

– Удаление крупного камня одновременно с «рабочей гильзой». Опасность – потеря камня в паранефральной клетчатке. Как избежать ошибки – не делать подобных действий. Камень необходимо подвергнуть контактному разрушению и фрагменты удалить. Способ борьбы – камень необходимо удалить, используя рентгеновское наведение или ретроперитонеально с помощью нефроскопа, либо с помощью открытого оперативного вмешательства. Хотя в литературе встречаются работы, когда камень не удаляют, а пациента наблюдают. Наше мнение – такие действия ошибочны, такой камень может быть «бомбой замедленного действия». Стерильных камней в природе не существует.

– Оставленные камни или их фрагменты в полостной системе почки после вмешательства. Опасность – по сводным литературным данным процент такого осложнения составляет 12–38%. По данным нашей клиники этот процент не должен превышать 3–5%. Если этот показатель будет выше, то зачем развивать малоинвазивную урологию. Мы понимаем, что контактная литотрипсия коралловидных камней сопряжена с разбросом фрагментов по чашкам второго порядка, современная комплектация оборудования уже такова, что резидуальных камней не должно быть. Как избежать ошибки – самое главное стараться максимально скомплектовать свою операционную, особенно это касается следящей аппаратуры и контактных литотрипторов. Не следует «зацикливаться» на одном варианте. Наличие 3–4 видов литотрипторов не является музеем аппаратуры, а только расширяет возможности вашей операционной, так как каждый из них имеет свои возможности. Для качественной работы необходимо иметь как ригидные, так и фибронефроскопы. Соответственно: манипуляторы, поисковые иглы и струны, петли и т.д. Способ борьбы – каждое действие в полостной системе почки должно завершаться нефростомией дренажом с максимальным калибром № 26–30 Ch, чтобы через 2–3-е суток можно было выполнить контрольную нефроскопию. При обнаружении случайно «забытых» камней или фрагментов их удаляют. В тех случаях, когда прогнозируемо наличие не удаленных фрагментов или камней, нефроскопию следует выполнять фиброскопом с тщательной ревизией всех чашек дочиста. Когда мы работаем с крупным коралловидным камнем, то оперативное вмешательство разделяется на несколько этапов. При наличии сформированной фистулы, повторные нефроскопии можно выполнять без обезболивания. Вопрос о закрытии нефростомической фис-

тулы можно ставить только тогда, когда полостная система почки очищена «дочиста», в том числе и от мелких сгустков, которые могут стать причиной формирования рецидивных камней. Ряд камней могут располагаться в чашках с узкими и длинными шейками, где они недостижимы для эндоскопа. В таких случаях пациенты подлежат тщательному диспансерному наблюдению и в зависимости от ситуации принимается решение о дальнейшем лечении (повторная нефроскопия, дистанционная литотрипсия и т.д.). Все зависит от конкретного случая.

– Обострение пиелонефрита. Опасность – обострение хронического воспалительного процесса, в результате действий оператора прогнозируемое, т.к. стерильных камней не существует и мочевые пути заведомо инфицированы. Какими бы филигранными не были действия хирурга, проникновение микробов в микроциркуляторное русло и далее приведет к обострению. Как избежать ошибки – оперативные вмешательства выполнять у больных, когда воспалительный процесс находится в стадии ремиссии. В случаях острого воспалительного процесса выполнять пункционную нефростомию, для того чтобы защитить пациента и выиграть время, подготовить его для радикального вмешательства. Перед вмешательством, обязательным должно быть бактериологическое исследование мочи из мочевого пузыря и полости самой почки. Допустимым бактериологическим числом является  $5 \times 10^3$  КОЕ в 1 мл. Для всех пациентов за 30–40 минут до операции выполнять «антибактериальную премедикацию», парентерально вводить ударную дозу антибиотика широкого спектра действия + 20–40 мг лазикса. Во время антеградной пиелографии нельзя допускать переполнения раствором контрастного вещества чашечно-лоханочной системы. Дилиатация пункционного канала должна выполняться без насилия, медленно и под постоянным рентгеноскопическим контролем. Допустимое время работы в полостной системе почки – 60 минут. Превышение этого лимита повышает риск бактериемии. Как бороться – бактериемический шок – действия прекратить, нефростомиический дренаж, больного перевести в положение на спине, срочные реанимационные мероприятия, с последующей интенсивной терапией. Дальнейшие действия только после нормализации состояния. Обострение пиелонефрита – адекватное антибактериальное лечение, функционирующую нефростому удерживать до нормализации состояния. После чего возможны дальнейшие действия.

– Проникновение ирригационной жидкости в магистральный кровоток. Опасность – вод-

ная интоксикация аналогичная ТУР-синдрому. Как избежать ошибки – контролировать ирригацию. Высота уровня ирригационной системы не должна превышать 100 см (над уровнем эндоскопа). Без необходимости, среднюю высоту уровня рекомендуется удерживать в пределах 60–80 см. Следить за адекватностью оттока, для чего мы при нефроскопии используем «рабочую гильзу» (Amplatz). Соблюдать лимит времени, который отводится для нефроскопии. Строгий учет баланса притекающей и оттекающей жидкости. Для ирригации использовать стерильный физиологический раствор, или «Туросол». Обнаружение перфорационного отверстия в лоханке. Появление «лаковой» геморрагической жидкости при эндоскопии (т.е. признаки гемолиза), что свидетельствует о водной интоксикации. Ранние проявления ТУР-синдрома – беспокойное поведение больного, тошнота, рвота, одышка, цианоз, мышечная слабость, тахи-, а затем брадикардия, гипертензия → сердечно-сосудистая недостаточность → отек мозга → нарастающая гипертензия → острая недостаточность почек. Как бороться – действия немедленно прекращаются, полость почки дренируется нефростомиическим дренажом с баллоном. Даже в начальных стадиях больной нуждается в интенсивной терапии и реанимационных мероприятиях. Необходимо, как можно быстрее устранить гипervолемию, гипергидратацию и дисэлектролитемию. Все эти мероприятия выполняются в условиях реанимационного отделения, под наблюдением врача-реаниматолога и уролога.

– При антеградном удалении камней мочеточника (верхняя и средняя треть). Опасность – возможное повреждение стенки мочеточника, вплоть до отрыва мочеточника, особенно при длительном стоянии камня. Как избежать ошибки – перед нефроскопическим удалением камня необходимо выполнить уретерореноскопию и постараться переместить его в лоханку. В случае «вколоченного» камня, его подвергают контактному разрушению, и фрагменты перемещают в лоханку, откуда они будут удалены нефроскопически. В нашей клинике такое вмешательство называется «встречной эндоскопией». Выполняется она двумя операторами и в положении больного на спине. Как бороться – в случае удачного удаления камня, необходимо по просвету мочеточника провести «проводниковую струну» и выполнить дилиатацию мочеточника и установить стент или катетер Малекко с интубатором сроком на 2–3 недели. Назначить адекватную антибактериальную, противоотечную терапию. Дополнительно мы назначаем курс лечения ли-

дазой, стекловидным телом, дипроспаном. В случае скарификации слизистой стенки мочеточника действия описаны выше. При перфорации стенки мочеточника действия те же, но уже дилатация недопустима. Эта группа пациентов подлежит тщательному диспансерному наблюдению, так как возможно формирование стриктуры. При ее формировании необходима своевременная баллонная дилатация. В ситуации отрыва мочеточника, действия прекращаются и необходима срочная конверсия – люмботомия → первичная пластика мочеточника.

Таким образом, мы считаем, что сегодняшний день урологии – это малоинвазивная урология, которая требует своего развития. Данный метод хорош еще тем, что реабилитация больных намного упрощается.

В нашей клинике ведущим методом обезболивания является эпидуральная анестезия. Она на сегодняшний день – наиболее прогрессивна. Это требует индивидуального подхода к обследованию и подготовке каждого пациента к оперативному вмешательству.

Объем необходимых исследований для отбора пациентов к контактной литотрипсии:

- Подробная выписка из истории болезни + амбулаторная карточка.
- Обзорная + экскреторная урография (РЦ-снимки).
- По возможности СКТ мочевого пузыря (пленка или диск).
- Общий анализ крови + тромбоциты.
- Сахар крови.
- Общий анализ мочи.
- Посев мочи на стерильность.
- Развернутый почечно-печеночный комплекс.
- Электролиты крови (калий!!!).
- Коагулограмма + время свертываемости крови.
- Группа крови.
- Тест на гепатиты В и С, ВИЧ, РМП.
- Кал на яйца глистов.
- ЭКГ с расшифровкой.
- По показаниям ЭХО КГ, ФГДС, доплер сосудов нижних конечностей.

## Список литературы

1. Атлас–руководство по урологии. Под ред. А.Ф. Возианова, А.В. Люлько. – Днепропетровск: Днепр-ВАЛ, 2002. – Т. 1, 2, 3.
2. Диапевтика в урологии / Н.С. Игнашин, А.Г. Мартов, А.В. Морозов, В.М. Перельман, О.В. Теодорович. – М.: ИПО «Полигран», 1993. – 200 с.

– Консультации специалистов по показаниям (предоперационный осмотр с рекомендациями для ведения послеоперационного периода): терапевт, гастроэнтеролог, кардиолог, эндокринолог, сосудистый хирург.

Соблюдая вышеуказанные требования, мы перестали практически иметь непредвиденные осложнения.

На базе рентгенхирургического блока урологической клиники сформированы элективные курсы для врачей-урологов по вопросам «урологической диапевтики». Программа курсов рассчитана на цикл 78 часов, с выдачей сертификата. Сертификат имеет международное право. Курсы функционируют с 2012 года.

За время существования курсов география курсантов следующая: г. Днепр, г. Николаев, г. Ялта, г. Севастополь, г. Симферополь, г. Николаев, г. Запорожье, г. Керчь, г. Херсон, г. Тирасполь (Приднестровье), г. Владивосток (Россия), г. Кропивницкий, г. Одесса, г. Трускавец, г. Кривой Рог, Камерун (Африка), Нигерия (Африка).

## Выводы

1. Для успешной и безопасной работы урологов, которые решают вопросы современных вмешательств при мочекаменной болезни, необходимо поэтапное формирование «модульных операционных», позволяющих удалять камни на любом уровне мочевого пузыря и мочевыводящих путей малотравматичным способом.

2. На наш взгляд, современное оперативное вмешательство должно осуществляться с помощью сочетанного ультразвукового, рентгеновского и эндоскопического наведения.

3. Не следует создавать такие формирования в каждом урологическом отделении (это модно и престижно). Но на любую область Украины вполне достаточно сформировать 1, максимум 2 центра (в зависимости от количества населения и эндемичности района). Таким образом, эти центры будут рентабельны и востребованы, что диктуется экономической политикой времени.

4. Мы считаем, что в Украине необходимо отработать четкие показания и противопоказания для малоинвазивных вмешательств при мочекаменной болезни.

3. *Диапевтика в решении вопроса коралловидного и мультифокального нефролитиаза, вопросы гемостаза / В.П. Стусь, А.М. Фридберг, Э.А. Светличный, Д.И. Люлька, А.Ю. Мирошниченко // Урология. – 2016. – Т. 20. – С. 18–25.*

4. *Фридберг А.М., Светличный Э.А. Чрескожная нефроскопия: ее возможности, осложнения и способы их устранения // Урология. – 2014. – № 2. – С. 30–37.*

## Реферат

ДЕСЯТИРІЧНИЙ ДОСВІД  
ДІАПЕВТИКИ В КЛІНІЦІ УРОЛОГІЇ ДЗ  
«ДНІПРОПЕТРОВСЬКА МЕДИЧНА  
АКАДЕМІЯ МОЗ УКРАЇНИ»

В.П. Стусь, А.М. Фридберг,  
Е.О. Світличний, Д.І. Люлька,  
О.О. Можейко, Є.П. Українець,  
О.С. Гарміш

Диапевтика – послідовний перехід діагностичних етапів розвитку урології в ефективне інструментально-лікувальне втручання. Диапевтичні оперативні посібники в урології посідають провідні позиції при багатьох захворюваннях, у тому числі при сечокам'яній хворобі.

Донині ми маємо у своєму розпорядженні досвід понад 7500 диапевтичних операцій за останніх 10 років. У нашій клініці для виконання диапевтичних втручань використовується комплекс «Modularis Uro Pro (Siemens)» Німеччина з повною комплектацією ендоскопів і витратних матеріалів фірм Karl Storz Richard Wolf. Накопичений нами досвід дав можливість створити і розробити методичні рекомендації для практичних лікарів України, з урахуванням економічного стану. У роботі висвітлені можливі ускладнення і способи їх усунення. Наш досвід дозволяє оцінити диапевтичні методи лікування як основний спосіб лікування сечокам'яної хвороби, протиставити дистанційним способам лікування. Нами відпрацьовані показання та протипоказання до проведення знеболення при диапевтичних втручаннях. У статті викладені можливі ускладнення і способи боротьби з ними. На базі нашої клініки сформовані елективні курси для лікарів-урологів з питань «урологічної диапевтики». Програма курсів розрахована на цикл 78 годин, з видачею сертифікату.

Для успішної і безпечної роботи урологів, які вирішують питання сучасних втручань при сечокам'яній хворобі, необхідне поетапне формування «модульних операційних», що дозволяють видаляти камені на будь-якому рівні сечовивідної системи малоінвазивним способом. На наш погляд, сучасне оперативне втручання повинне здійснюватися за допомогою поєданого

## Summary

10-YEAR EXPERIENCE OF DIAPETVTIC  
IN UROLOGY CLINIC OF DNIPROPETROVSK  
MEDICAL ACADEMY OF MOH UKRAINE

V.P. Stus, A.M. Friedberg,  
E.O. Svetlychnyj, D.I. Lyulka,  
O.O. Mozheyko, Y.P. Ukrainets,  
O.S. Garmisch

Diapetvtic is a sequential transition of diagnostic stages of the development of urology into effective instrumental and therapeutic intervention. Diapetvtic operating aids in urology take leading positions in many diseases, including those with urolithiasis.

To date, we have experience of more than 7,500 diagastrotic operations in the last 10 years. In our clinic, the complex “Modularis Uro Pro (Siemens)” Germany, complete with endoscopes and consumables from Karl Storz Richard Wolf, is used to perform diagenetic interventions. Our accumulated experience has given us the opportunity to create and develop methodological recommendations for practitioners of Ukraine, taking into account the economic situation. The paper highlights possible complications and ways to eliminate them. Our experience allows us to evaluate diabetic treatments as the main method of treating urolithiasis, and to oppose remote therapies. We have worked out indications and contraindications for the management of anesthesia in diagentative interventions. The article outlines possible complications and ways to combat them. On the basis of our clinic formed elective courses for urologists on “urological diagnostics”. The course program is designed for a cycle of 78 hours, with the issuance of a certificate.

For the successful and safe operation of urologists who solve the problems of modern interventions for urolithiasis, a gradual formation of “modular operating” ones is necessary, which allow removal of stones at any level of the urinary system by a non-invasive method. In our opinion, modern surgical intervention should be carried out with the help of combined ultrasound, X-ray and endoscopic guidance.

**Keywords:** diapetvtic, urinary stone disease, nephroscopy, ureteropyeloscopy, complications and it's treatment.



ультразвукового, рентгенівського та ендоскопічного наведення.

**Ключові слова:** діапевтика, сечокам'яна хвороба, нефроскопія, уретеропієлоскопія, ускладнення та методи їх усунення.

**Адреса для листування**

В.П. Стусь

E-mail: viktor.stus@gmail.com