

ВИПАДОК ІЗ ПРАКТИКИ. ЦИСТЕКТОМІЯ З ФОРМУВАННЯМ ОРТОТОПІЧНОГО ІЛЕАЛЬНОГО СЕЧОВОГО МІХУРА У ХВОРОЇ З ВЕЗИКОВАГІНАЛЬНОЮ НОРИЦЕЮ ПІСЛЯ КОМБІНОВАНОГО ЛІКУВАННЯ З ПРИВОДУ СА COLLI UTERI T₃N₀M₀ ST II, КЛ. ГР. III

Ю.П. Серняк ², О.І. Литвінов ¹, Ю.В. Гонцов ²,
А.І. Сагалевич ³, О.С. Фролов ³, Р.В. Іщук ³

¹ Олександрівська клінічна лікарня

² Київська обласна клінічна лікарня

³ НМАПО ім. П.Л. Шупика

Вступ. Рак шийки матки (РШМ) посідає одне з провідних місць у структурі жіночої онкологічної захворюваності та смертності в країнах, що розвиваються, також є важливою медичною і соціальною проблемою в усіх економічно розвинених країнах. В Україні захворюваність на рак шийки матки в 2016 році склала 20 осіб на 100 тисяч жіночого населення [1]. Вибір методу лікування РШМ залежить від віку хворої, стадії захворювання, локалізації пухлини, її гістологічної структури і супутніх захворювань [2]. Променева терапія (ПТ) у хворих на РШМ місцево-поширених форм є єдиним методом лікування і використовується у 40–47% хворих [3–6]. На жаль, у 20–30% хворих після ПТ внаслідок різних причин формуються променеві ушкодження прямої кишки і сечового міхура (СМ), що може призводити до виникнення фістул [7–11]. Вони можуть виникати відразу після ПТ (ранні променеві ушкодження) або в терміни понад 3 місяці після закінчення лікування (пізні променеві ушкодження).

Залежно від анатомічної локалізації виділяють наступні види сечостатевих нориць (W.G. Hurt, анатомічна класифікація генітоуретральних фістул [12]):

- Прості фістули:
 - уретро-вагінальні;
 - міхурово-вагінальні;
 - сечовідниково-вагінальні;
 - міхурово-піхвові.

- Складні фістули:
 - міхурово-сечовідниково-вагінальні;
 - міхурово-сечовідниково-піхвові;
 - міхурово-вагінально-ректальні.

Нориці після лікування променевої терапії (ПТ) при гінекологічних злоякісних новоутво-

реннях вважаються найбільш складними. Хворі страждають від значного фізичного, соціального та психологічного стресу, котрий негативно впливає на їх якість життя через симптоми підтікання сечі або калу, постійної крововтрати, підвищення сприйнятливості до інфекцій і болю [13–14]. Частота виникнення постпроменевих нориць коливається від 1 до 10% від загального числа хворих на рак шийки матки і рак тіла матки (РТМ), котрі отримували променеву терапію ізольовано або в поєднанні з іншими методами лікування, а інтервал з моменту закінчення опромінення до появи нориці може становити від 3 місяців до 30 років [15, 16, 17, 18, 19, 20]. У групі ризику – пацієнтки з ураженням вагінального або сонячного нервового сплетіння, судинними захворюваннями, цукровим діабетом і гіпертонічною хворобою [15]. Консервативна терапія міхурово-піхвових нориць (у випадках, не пов'язаних з ПТ) показана при невеликих (до 3 мм в діаметрі) розмірах та на ранніх стадіях їх виникнення. Тривалість лікування – до 3–6 тижнів [21, 22, 23]. Закордонні джерела описують випадки закриття нориці після електрокоагуляції та припалювання у 10–50% пацієнток [24, 25]. Інші автори відмічають самостійне загоєння нориці лише у 2–3% таких хворих [23, 26]. На думку Д.В. Кана, якщо протягом 10–12 діб нориця не закривається, то від консервативної терапії необхідно відмовитись [22].

Консервативна терапія СН після ПТ малоефективна, оскільки тканини, що оточують фістульний хід, у більшості випадків склерозовані і погано кровопостачаються. Єдиним методом лікування хворих з постпроменевими сечостатевими норицями є хірургічний спосіб. При виконанні оперативного лікування слід дотри-

муватись таких умов: відсутність рецидиву пухлини; стабілізація загального стану; придбання тканинами пластичних властивостей в зоні нориці; купірування запалення; відторгнення некротичних ділянок; розм'якшення рубців [27]. З урахуванням вищевказаних обставин операцію, як правило, виконують не раніше 7 місяців після променевої терапії або після розвитку рецидиву [27, 28]. Так, Н.Р. Drutz і співавт. [29] вважають, що від часу утворення постпроменевої нориці до операції повинно пройти як мінімум 6 місяців. Результати ряду інших досліджень також показали доцільність відстроченого підходу (через 6–12 місяців) до виконання пластичних операцій з приводу постпроменевих нориць [31–33]. Нині є велика кількість методів хірургічного лікування сечових нориць, і молодий вік цих хворих робить проблему їх хірургічної та соціальної реабілітації вкрай актуальною. Щодо хірургічного лікування при зашиванні міхурово-піхвових нориць застосовують черезпіхвовий (трансвагінальний), черезміхуровий, абдомінальний (трансперитонеальний) та комбінований доступи. Результати хірургічного лікування СН також не можна назвати задовільними, оскільки існує висока ймовірність рецидивів фістул.

Постпроменеві СН часто зараховують до неоперабельних і таким хворим відмовляють в оперативному лікуванні, що важко позначається на їх фізичному і психічному стані [16]. Не існує найкращого доступу для корекції міхурово-піхвової нориці, тому що кожний випадок нориць унікальний і потребує конкретного підходу до кожного пацієнта [27]. У той же час у світовій літературі відзначається дефіцит наукових робіт, спрямованих на вивчення даної проблеми. Зазначені обставини обумовлюють актуальність вивчення різних аспектів цієї проблеми з метою використання для подальшого вдосконалення оперативних методів лікування хворих з постпроменевими сечостатевиими норицями.

Опис випадку. Хвора Д., 1967 р. народження, звернулась у Київську обласну клінічну лікарню в березні 2017 року зі скаргами на підтікання сечі через піхву, наявність цистостомічного дренажу, нефростом з обох сторін.

Анамнез захворювання: вважає себе хворою з 2015 р., коли в онкодиспансері за місцем проживання було встановлено діагноз: *Sr colli uteri, T3N0M0*. Хворій було виконано передопераційну променево-терапію, операція Вертгейма, (патогістологічний висновок від 15.04.15 р. плоскоклітинний ороговуючий *Sr colli uteri*), після операції також проведено курс інтравагінальної ПТ. Через 1,5 місяці після ПТ відмічено ус-

кладнення – ректо-везіко-вагінальна нориця (РВВ), з приводу якої 25.11.15 р. виконана петльова трансверзостомія. 30.12.15 р. стентування обох сечоводів з приводу двобічного гідронефрозу. 31.05.16 р. операція – резекція прямої кишки та ушивання дефектів піхви та сечового міхура, епіцистостомія, видалення обох стентів. Через місяць відмічено рецидив міхурово-вагінальної нориці, з приводу чого проведено повторне стентування обох сечоводів. 19.07.16 р. виконано видалення стентів із сечоводів, двобічна перкутанна нефростомія. Неодноразово проводилась санація нефростом та сечового міхура, раз на місяць замінювались дренажі. 18.11.16 р. операція – внутрішньочеревне закриття колостоми.

03.03.17 р. в КОКЛ в амбулаторних умовах після виконання антеградної нефроуретрографії зліва (сечовід контрастовано по всій довжині, затримки контрастної речовини не відмічено) – видалена нефростома зліва. У березні 2017 року також в амбулаторних умовах після виконання антеградної нефроуретрографії справа (сечовід контрастовано по всій довжині, затримки контрастної речовини не відмічено) – видалена нефростома справа. Після видалення нефростоми справа на 2-гу добу з'явився біль у правій поперековій ділянці, при УЗД визначалась ектазія миски та сечоводу до н/3.

20.03.17 р. цистоскопія, антеградна нефроуретероскопія з бужуванням тазового відділу правого сечоводу, стентування правого сечоводу. Стан хворої нормалізувався. Амбулаторно як етап передопераційної підготовки виконано видалення цистостоми, стента правої нирки.

Дата госпіталізації: 25.09.17.

Анамнез життя: Хвороба Боткіна, гепатит, туберкульоз, цукровий діабет, малярію заперече. Операції: 09.04.15 р. операція Вертгейма; 25.11.15 р. петльова трансверзостомія; 31.05.16 р. резекція прямої кишки та ушивання дефектів піхви, сечового міхура, епіцистостома; 18.11.16 р. – внутрішньочеревне закриття колостоми; 20.06.17 р. Цистоскопія. Антеградна нефроуретероскопія з бужуванням тазового відділу правого сечоводу, стентування правого сечоводу. 23.07.17 видалення стента з правої нирки, цистостоми. Алергічний анамнез: Анальгін, Вітамін В₁₂, В₆.

Об'єктивно: стан хворої відносно задовільний, у свідомості, легко доступна контакту, орієнтація в просторі на місці не порушена. Положення активне. Статура: конституційний тип – гіперстенічний. Температура тіла – 36,6 °С. Маса тіла – 69 кг, ріст – 164 см. ІМТ – 25.65. Шкіра та видимі слизові звичайного кольору, язик вологий,

чистий. Набряків немає. Периферичні лімфовуз-ли не збільшені, безболісні. Дихальна система: дихання через ніс не затруднене; голос нор-мальний. У легенях дихання везикулярне, хрипів не має. Серцева діяльність ритмічна, тони при-глушені. PS – 72 уд/хв. АТ – 130/70 мм рт.ст. Язик вологий, чистий. Живіт м'який, симетри-чний, безболісний, видимих кил не відмічається. На передній черевній стінці, над лоном численні зміцнілі рубці. Симптом Шоткіна-Блюмберга негативний. Печінка, селезінка не збільшені, не пальпуються. Нирки та сечовий міхур не паль-пуються. Симптом Пастернацького, Ізраеля не-гативний з обох сторін. Поперекова ділянка вільна для обстеження. Випорожнення в нормі.

Обстеження: Ан. крові: лейкоц. $5,1 \times 10^9/\text{л}$; еритроц. $4,68 \times 10^{12}/\text{л}$; гемоглобін 123 г/л; ШОЕ 35 мм/год. Біохімія крові: креатинін 97,63 мкмоль/л; сечовина 9,21 мкмоль/л; білок заг. 79,9 г/л; білірубін заг. 8,8 мкмоль/л; АЛАТ 16,45 Од/л; АсАТ 12,21 Од/л; заг. холестерин 6,39 ммоль/л. Коагулограма: ПЧ 12,8 сек; ТЧ 12,6 сек; АЧТЧ 23,7сек; фібриноген 4,0 г/л; МНВ 0,91. РВ крові: не виявлено. Цукор крові: 4,2 ммоль/л. Група крові: В (ІІІ) третя, Rh (+) позитивна. Ан. сечі: реакція – кисла; лейкоц. – 80–100 в п/з; білок – немає г/л; еритроц. 3–5 в п/з. ЕКГ: Нормальне положення ЕВС. Ритм синусо-вий, правильний. Помірні зміни міокарда. Рент-генографія ОГК: легені та середостіння в межах вікової норми. КТ ОГК, ОЧП (12.05.17): Стан після екстирпації матки з придатками, ПТ, сиг-мотомія, нефростомія справа. Помірний право-сторонній гідронефроз. УЗД вен н/кінцівок: УЗ ознак тромбозу вен н/кінцівок не виявлено. Конс. терапевта: Дз: ВСД за гіпотонічним типом. Гіпер-холестеремія. При піхвовому огляді визначаєть-ся дефект передньої стінки піхви до 3 см. При цистоскопії: наповнити сечовий міхур немож-ливо за рахунок витікання рідини в норицевий отвір. Об'єм сечового міхура різко зменшений, в проекції задньої стінки сечового міхура, близь-ко 0,5 см від перехідної складки визначається дефект слизової до 3 см.

МРТ дослідження малого таза перед опе-ративним лікуванням. (рис. 1). При огляді органів малого таза видимих екстраорганичних об'ємних утворень, збільшених лімфатичних вузлів та пе-ритонеальних напластувань – не відмічається, що й підтверджується відсутністю патологічних сигналів обстеження дифузії при використанні DWI – послідовностей.

Тіло матки та яєчка – не візуалізується (видалені). У місці над піхвовою частиною кульгті видимих ознак наявності неоплазії не відмічаєть-

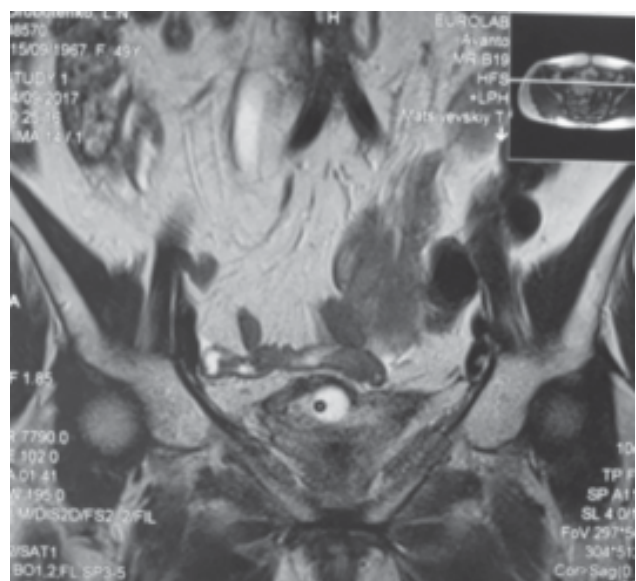
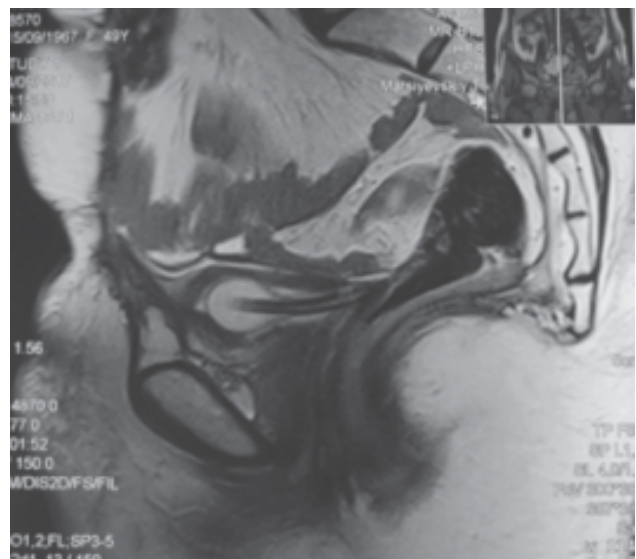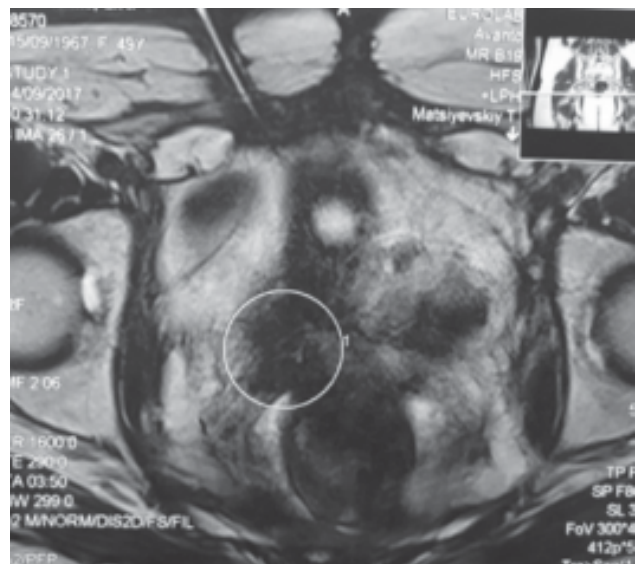


Рис. 1. МРТ дослідження малого таза перед оперативним лікуванням

ся, за винятком навколишніх фіброзних злук. Піхва – без особливостей.

Сечовий міхур – невеликих розмірів із частковим наповненням, без видимих муральних порушень та однорідним рідинним вмістом. Наявна зовнішня цистостома. Також зберігається локальний дефект задньої стінки сечового міхура та передньої стінки в/третини піхви з наявним сполученням просвітом поміж ними (нориця). Відмічається виражена діляція просвіту правого сечоводу (d – до 12 мм) та ЧЛС правої нирки за рахунок стенозу внаслідок периуретрального після променевого фіброзу дистальної частини в місці впадіння (ділянка вічка) в сечовому міхурі.

Жодних видимих ознак наявності неопластичного процесу (рецидиву) чи вторинних уражень органів малого таза, інфрагастрію черевної порожнини – не відмічається.

Враховуючи дані лабораторних та інструментальних методів діагностики встановлено діагноз: Ca colli uteri T₃N₀M₀St II, кл. гр. III. Стан після комбінованого лікування: операція Вертгейма + променева терапія. С/п трансверзостомія, закриття трансверзостоми, резекції прямої кишки та ушивання дефектів піхви та сечового міхура, епіцистостомиї, стентувань, нефростомії з обох сторін. Міхурово-піхвова нориця. Мікроцист. Вторинний уретерогідронефроз справа. Хронічний пієлонефрит, стадія латентний перебіг. ХНН 0 ст. Хронічний цистит стадія нестійкої ремісії. ВСД за гіпотонічним типом. Гіперхолестерінемія.

Лікування: 28.09.17 р. – операція – цистектомія, резекція везико-вагінальної нориці, ушивання піхви. Ілеоцистопластика за Штудером (хірург професор Серняк Ю. П.). Час операції 4 години 20 хвилин. Крововтрата 350 мл. Інтраопераційно відзначений виражений злуковий процес малого таза. Після операції хвора перебувала в реанімаційному відділенні (1 добу) – під моніторингом. В п/о періоді проводилась а/б, інфузійна та симптоматична терапія, перев'язки. Рана загоїлась первинним натягом без запалення, дренажі малого таза видалено на 5-ту добу, шви видалені на 7-му – 10-ту добу. Сечовідникові катетери видалені на 19-ту добу. Після видалення уретрального катетера на 20-ту добу, відмічено загострення пієлонефриту. Проводилась антибактеріальна, протизапальна терапія – температура тіла нормалізувалась, стан покращився. Сечовипускання самостійне, вільне. ПГЗ результати: м'язова, сполучна та жирова тканина з ангіоматозом. При УЗД ОЗП-контролі: нирки не змінені, розташовані в типовому місці. Помірно виражений уретерогідронефроз з обох сторін. Додаткових новоутворень, конкрементів не відмічається.

Сечовий міхур (неоцист) – залишкової сечі не відмічається. У проекції малого таза вільної рідини не відмічається. Хвора в задовільному стані на 26-ту добу виписана зі стаціонара під нагляд уролога, гінеколога, онколога за місцем проживання. Дата виписки: 20.10.2017.

Екскреторна урографія через вісім місяців (рис. 2, 3). На серії екскреторних урограм (10, 40,

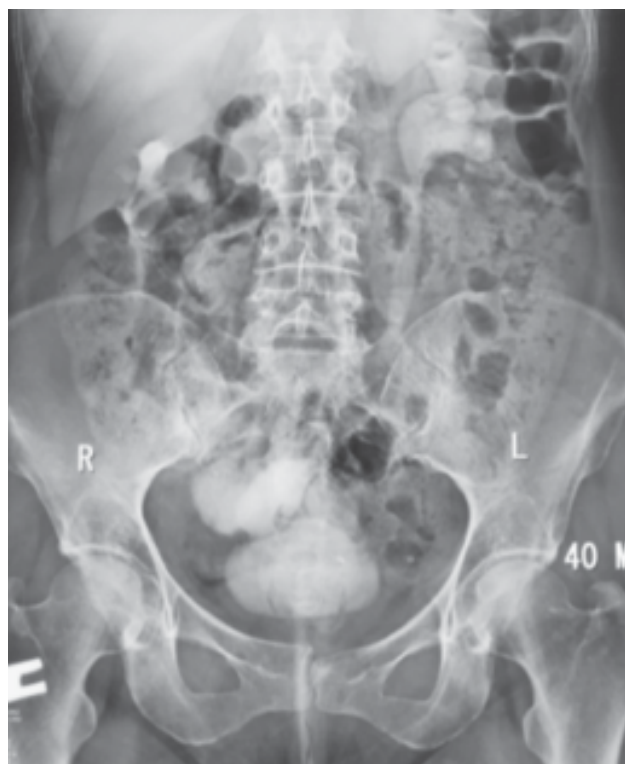
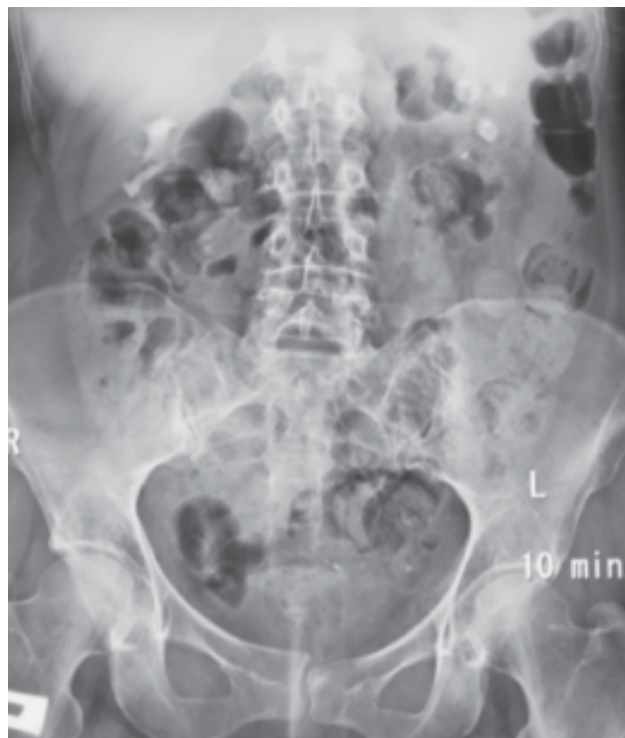
Рис. 2. Екскреторна урографія через 8 місяців

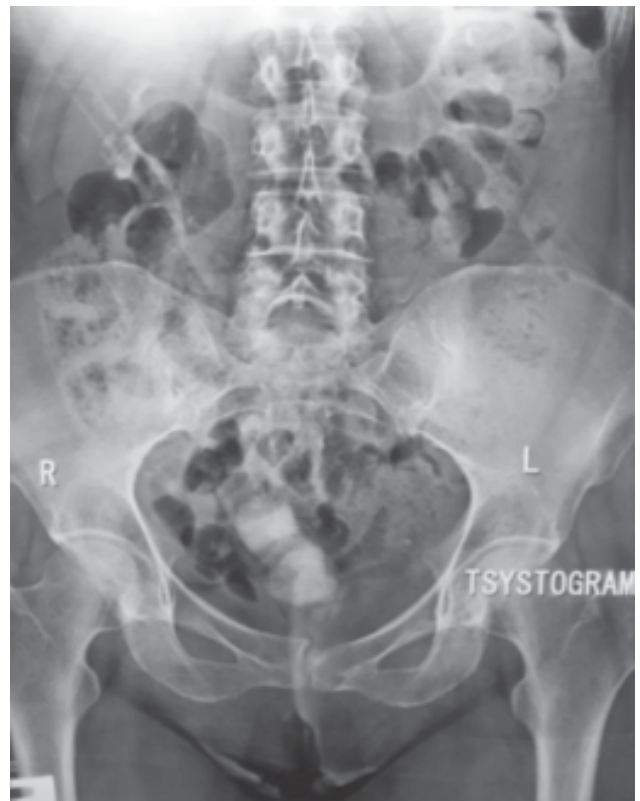
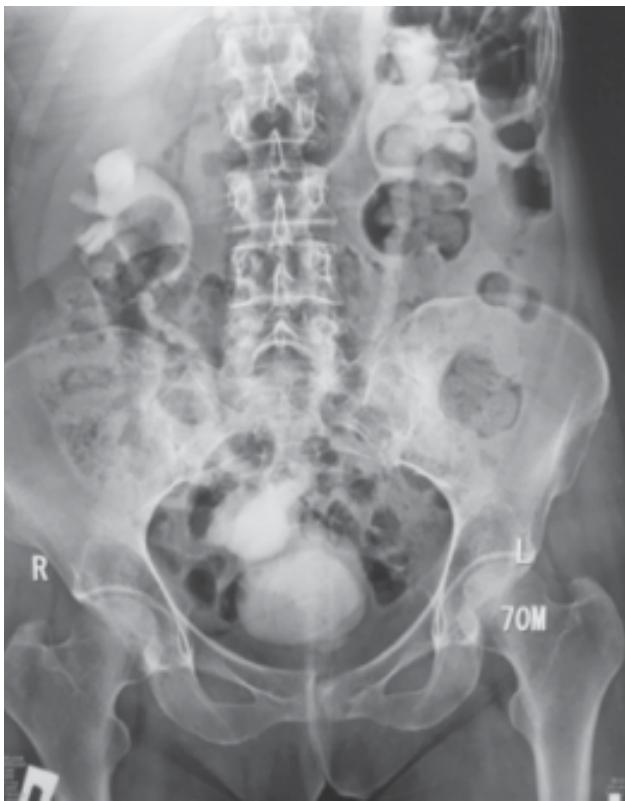

Рис. 3. Екскреторна урографія через 8 місяців

70 хв.) відмічається задовільна функція обох нирок, контрастна рідина вільно поступає в ортотопічний сечовий міхур. Помірний уретерогідронефроз зліва. Додаткових новоутворень, конкрементів не відмічається.

На момент огляду загальний стан хворої задовільний, скарг не відмічає. Через вісім місяців після оперативного лікування рецидиву нориці не відмічено, пацієнтка повністю соціально адаптована. Сечовипускання самостійне, залишкової сечі немає.

Висновок

Широке впровадження в клінічну практику сучасних методик планування та проведення ПТ у майбутньому сприятиме зниженню

частоти променевиx ушкоджень і, як наслідок, зменшенню числа пацієнток із постпроменевиx норицями, які звертаються за хірургічною допомогою. Лікування пацієнток з постпроменевиx урогенітальними норицями є складною і невирішеною проблемою. У всіх дослідженнях по даній темі відзначено, що кожен випадок нориці унікальний і вимагає індивідуального підходу, у зв'язку з чим важко розробити стандартний підхід до лікування цього ускладнення променевої терапії. Висока частота рецидивів диктує необхідність продовження наукових досліджень, спрямованих на оптимізацію підходів до ведення пацієнток даної категорії.

Список літератури

1. Бюлетень національного канцер-реєстру України № 18: [Електронний ресурс]. URL: <http://www.ncru.inf.ua>.
2. Чиссов В.И., Дарьялова С.Л. Избранные лекции по клинической онкологии. — М., 2000. — 736 с.
3. Кравец О.А. Лучевая терапия местно-распространенного рака шейки матки (оптимизация лечения, факторы прогноза). Автореф. дис. ... д-ра мед. наук. — М., 2010. — 45 с.
4. Крикунова Л.И. Лучевая терапия рака шейки матки // *Практ. онкол.* — 2002;3(3):194–9.
5. Лучевая терапия в лечении рака. Практическое руководство. — М.: Медицина, 2000. — 338 с.
6. Марьина Л.А., Кравец О.А., Богатырев В.Н. и др. Лучевая терапия рака шейки матки. — *Материалы VIII Российского онкологического конгресса, 2004.* — С. 45–48.
7. Бардычев М.С., Кацалап С.М., Курпешева А.К. и др. Диагностика и лечение местных лучевых повреждений // *Мед. радиол.* — 1992;37 (11):12–4.

8. Вишневецкая Е.Е., Косенко И.А. Отдаленные результаты комплексной терапии больных раком шейки матки с неблагоприятным прогнозом // *Вопр. онкол.* – 1999;45 (4):420–3.
9. Габелов А.А., Холин В.В., Лубенец Э.Н. Поздние лучевые повреждения прямой кишки. Метод. рекомендации Минздрава СССР. – Л., 1978. – 18 с.
10. Жариков Г.М., Винокуров В.Л., Заикин Г.В. Лучевые повреждения прямой кишки и мочевого пузыря у больных раком шейки матки // *Мир медицины.* – 2000;7–8:17–21.
11. Столярова И.В., Винокуров В.Л. Проблемы больных после лечения рака шейки матки (профилактика и лечение постлучевых осложнений) // *Практ онкол.* – 2002;3 (3):220–7.
12. Hurt W.G. Genitourinary fistulae. *Clinical urogynecology* / Stanton S.L., Monga A.K. – 2nd ed. – London–Toronto: Churchill Livingstone, 2000. – P. 247–258.
13. Angioli R, Penalver M, Muzii L, Mendez L, Mirhashemi R, Bellati F, et al. Guideline softflow to manage vesicovaginal fistula // *Crit Rev Oncol Hematol* – 2003;48(3):295–304.
14. Syed A.M., Puthawala A.A, Abdelaziz N.N, el-Naggar M., Disaia P., Berman M., et al. Long term results of low-dose-rate interstitial-intracavitary brachy the rapyin the treatment of carcinoma of the cervix // *Int J Radiat Oncol Biol Phys.* – 2002;54(1):67–78.
15. Каприн А.Д., Гармаш С.В., Рерберг А.Г. Осложнения со стороны верхних мочевых путей при лучевой и химиолучевой терапии местно-распространенного рака шейки матки // *Радиология—практика.* – 2009;1:41–8.
16. Лоран О.Б., Серегин А.В., Довлатов З.А. Современные подходы к лечению постлучевых урогенитальных свищей у женщин // *Экспериментальная и клиническая урология.* – 2015;4:42–5.
17. Бардычев М.С., Кацалап С.М., Курпешева А.К. и др. Диагностика и лечение местных лучевых повреждений // *Мед радиол.* – 1992;37(11):12–4.
18. Вишневецкая Е.Е., Косенко И.А. Отдаленные результаты комплексной терапии больных раком шейки матки с неблагоприятным прогнозом // *Вопр. онкол.* – 1999;45(4):420–3.
19. Курпешева А.К. Радиобиологический анализ развития ранних и поздних лучевых повреждений // *Мед. радиол.* – 1984;(3):54–64.
20. Crentzberg C., Althol V., deHoog M. Et al. Quality control study of the accuracy of patient position ingini radiation of pelvic fields // *Int J Radia Oncol Biol Phys.* – 1996;34(3):697–708.
21. Урологическая гинекология (Практическое руководство для врачей) // Под ред. Ю.В. Цветлева, С.Б. Петрова. – СПб.: Издательство Фолиант, 2006. – 272 с.
22. Кан Д.В. Руководство по акушерской и гинекологической урологии. – 2-е изд. – М.: Медицина, 1986. – 488 с.
23. Rutman M.P., Deng D.Y., Rodriguez L.V. Evaluation and management of vesicovaginal fistulas. *Female urology. A practical clinical guide* / Goldman H.B., Vasavada S.P. – Ch. 22. – Totowa: Humana Pess Inc., 2007. – P. 309–326.
24. Vasavada S.P., Appell R.A., Sand P.K., Raz S. *Female urology, urogynecology, and voiding dysfunction.* – New York: Marcel Dekker, 2005. – P. 761–810.
25. Liki-Ladevi I., Kadija S., Ladevi N., Stefanovi A., Argirovi R., Petkovi S. et al. Urological complication safterradical hysterectomy: inciden cerates and predisposing factors // *Vojnosanit. Pregl.* – 2007;64(6):381–4.
26. Rovner E.S. *Urinary tract fistulae.* – Elsevier Saunders, 2012. – P. 2233–2261.
27. Лоран О.Б. Лечение поздних постлучевых осложнений со стороны мочеполовой системы. [Электронный ресурс]. URL: http://urobel.uroweb.ru/meetings/belarus_2008/032.html.
28. Лоран О.Б., Липский В.С. Медицинская и социальная реабилитация женщин, страдающих пузырно-влагалищными свищами. – Саратов: Приволжское книжное издательство, 2001. – 110 с.
29. *Female pelvic medicine and reconstructive pelvic surgery* / H.P. Drutz, S. Herschorn, N.E. Diamant, eds]. – London: SpringerVerlag, 2003. – 535 p.
30. Blaivas J.G., Heritz D.M., Romanzi L.J. Early versus late repair of vesicovaginal fistulas: vaginal and abdominal approaches // *J Urol.* – 1995. – Vol. 153, N 4. – P. 1110–1112.
31. Raz S., Little N.A., Juma S. *Female urology* / In Campbell's Urology. 6th ed. [P.C. Walsh, A.B. Retik, T.A. Stamey, eds]. – Philadelphia: WB Saunders, 1992. – P. 2782–2828.
32. Moriel E.Z., Meiorow D., Zilberman M., Farkas A. Experience with the immediate treatment of iatrogenic bladder injuries and the repair of complex vesico-vaginal fistulae by the transvesical approach // *Arch Gynecol Obstet.* – 1993. – Vol. 253, N 3. – P. 127–130.
33. Soong Y., Lim P.H. Urological injuries in gynaecological practicewhen is the optimal time for repair? // *Singapore Med J.* – 1997. – Vol. 38, N 11. – P. 475–478.

Реферат

СЛУЧАЙ ИЗ ПРАКТИКИ. ЦИСТЭКТОМИЯ С ФОРМИРОВАНИЕМ ОРТОТОПИЧЕСКОГО ИЛЕАЛЬНОГО МОЧЕВОГО ПУЗЫРЯ ПО ШТУДЕРУ У БОЛЬНОЙ С ВЕЗИКОВАГИНАЛЬНЫМ СВИЩЕМ ПОСЛЕ КОМБИНИРОВАННОГО ЛЕЧЕНИЯ ПО ПОВОДУ CA COLLI UTERI T3N0M0 ST II, КЛ. ГР. III

Ю.П. Серняк, О.И. Литвинов,
Ю.В. Гонцов, А.И. Сагалевич,
А.С. Фролов, Р.В. Ищук

Введение: рак шейки матки занимает одно из ведущих мест в структуре женской онкологической заболеваемости и смертности в развивающихся странах, также является важной медицинской и социальной проблемой во всех экономически развитых странах. Лучевая терапия (ЛТ) у больных РШМ местно-распространенных форм стала единственным методом лечения и используется у 40–47% больных. К сожалению, у 20–30% больных после ЛТ вследствие различных причин формируются лучевые повреждения прямой кишки и мочевого пузыря, что может приводить к возникновению свищей.

Описание случая: больная Д. 1967 г. рождения, обратилась в Киевскую областную клиническую больницу в марте 2017 с жалобами на подтекание мочи через влагалище, наличие цистостомического дренажа, нефростом с обеих сторон. Лечение: 28.09.17г. – операция – цистэктомия, резекция везико-вагинального свища, ушивание влагалища. Илеоцистопластика по Штудеру (хирург профессор Серняк Ю.П.). После операции больная находилась в реанимационном отделении (1 сутки) – под мониторингом. В п/о периоде проводилась а/б, инфузионная и симптоматическая терапия, перевязки. Рана зажила первичным натяжением без воспаления, дренажи малого таза удалены на 5-е сутки, швы удалены на 7-е–10-е сутки. Мочеточниковые катетеры удалены на 19-е сутки. Больная в удовлетворительном состоянии на двадцать шестой день выписана из стационара под наблюдение уролога, гинеколога, онколога по месту жительства.

Выводы: широкое внедрение в клиническую практику современных методик планирования и проведения ЛТ приведет в будущем к снижению частоты лучевых повреждений и, как следствие, к уменьшению числа пациенток с постлучевыми свищами, которые обращаются за хирургической помощью. Лечение пациенток с

Summary

A CASE FROM PRACTICE. CYSTECTOMY WITH THE FORMATION OF AN ORTHOTOPIC ILEAL BLADDER BY STUDER METHOD IN A PATIENT WITH VESICO-VAGINAL FISTULA AFTER COMBINED TREATMENT FOR CA COLLI UTERI T3N0M0 ST II, CL. GR. III

Yu.P. Seryak, O.I. Litvinov,
Yu.V. Gonzov, A.I. Sagalevich,
O.S. Frolov, R.V. Ischuk

Introduction: cervical cancer occupies one of the leading positions in the structure of female cancer morbidity and mortality in developing countries, is also an important medical and social problem in all economically developed countries. Radiation therapy (RT) in patients with cervical cancer of locally advanced forms is the only method of treatment and is used in 40–47% of patients. Unfortunately, in 20–30% of patients after radiation therapy, due to various causes, radiation damage to the rectum and bladder is formed, which can lead to fistula.

Case description: the patient D. born in 1967, appealed to the Kiev Regional Clinical Hospital in March 2017 with complaints of leakage of urine through the vagina, the presence of cystostomic drainage, nephrostomy on both sides. Treatment: 28.09.17 year – surgery – cystectomy, resection of vesico-vaginal fistula, suturing of the vagina. Ileocystoplasty by Studer method (surgeon professor Sernyak Y.). After the operation, the patient was in the intensive care unit (1 day) – under monitoring. In the p/o period was carried out a/b, infusion and symptomatic therapy, dressings. The wound healed by primary tension without inflammation, the drainage of the small pelvis was removed for 5 days, the sutures were removed for 7–10 days. Ureteral catheters were removed on the 19th day. The patient in satisfactory condition on the twenty-sixth day was discharged from the hospital under the supervision of a urologist, gynecologist, oncologist at the place of residence.

Conclusions: the widespread introduction of modern methods of planning and carrying out radiation therapy in clinical practice will lead in the future to a decrease in the frequency of radiation injuries and, as a consequence, to a decrease in the number of patients with postradiation fistulas who seek surgical care. Treatment of patients with postradiation urogenital fistulas is a complex and unsolved problem. In all studies on this topic it was

постлучевыми урогенитальными свищами является сложной и нерешенной проблемой. Во всех исследованиях по данной теме отмечено, что каждый случай свища уникален и требует индивидуального подхода, в связи с чем крайне трудно разработать стандартный подход к лечению этого осложнения лучевой терапии. Высокая частота рецидивов диктует необходимость продолжения научных исследований, направленных на оптимизацию подходов к ведению пациенток данной категории.

Ключевые слова: везиковагинальный свищ, лучевая терапия, цистэктомия, илеоцистопластика по Штудеру.

Адреса для листування

О.С. Фролов

E-mail: frolov_alexandr@ukr.net

noted that each case of a fistula is unique and requires an individual approach, and therefore it is extremely difficult to develop a standard approach to the treatment of this complication of radiotherapy. The high frequency of relapse dictates the need for continuing research aimed at optimizing approaches to managing patients in this category.

Keywords: vesicovaginal fistula, radiation therapy, cystectomy, Ileocystoplasty by Studer method.