

ХИРУРГИЧЕСКОЕ ЛЕЧЕНИЕ ДИСТАЛЬНОГО ВЕНОЗНОГО СБРОСА У ПАЦИЕНТОВ С ВЕНОЗНОЙ ФОРМОЙ ЭРЕКТИЛЬНОЙ ДИСФУНКЦИИ

В.Н. Лесовой¹, А.В. Аркатов², Ю.В. Авдосьев³,
А.В. Книгавко¹, С.Г. Казиев¹

¹ Харьковский национальный медицинский университет

² Областной клинический центр урологии и нефрологии им. В.И. Шаповала

³ Институт общей и неотложной хирургии АМН Украины

Введение. Эректильная дисфункция все чаще является не только проблемой пожилых мужчин, но и молодых. Венозная форма эректильной дисфункции и/или патологический венозный дренаж (ПВД) составляет 20–40% в структуре всех причин эректильной дисфункции (ЭД)[1].

Корпоровеноокклюзивную дисфункцию (КВОД) полового члена подразделяют на патологический венозный дренаж, возникающий при неадекватной компрессии венозного подболобочного сплетения и наличии патологических шунтов, и корпоральную форму, связанную с недостаточной выработкой нейротрансмиттеров при эндотелиальной дисфункции. Венозный отток полового члена осуществляется посредством трех дренажных коллекторов: системы поверхностной дорзальной вены, системы глубокой дорзальной вены и системы кавернозных вен. Вены полового члена относятся к венам с небольшим развитием мышечного слоя. По строению они также состоят из трех оболочек: внутренней, средней и наружной, однако различить их при ультразвуковом исследовании не представляется возможным [2, 3, 4].

В настоящее время считается, что 50–80% случаев нарушений эрекции являются следствием органических заболеваний [5, 6], причем 55–70% приходится на долю сосудистой эректильной дисфункции [7]. Полноценная эрекция зависит от взаимодействия сосудистого, нейрогенного и гормонального факторов. Расстройство любого из них может привести к утрате или снижению эрекции [8]. Сосудистая природа эректильной дисфункции выявлена в 60–70% [9, 10], на долю артериального фактора приходится 44%, а на долю венозного – 29% [12]. Наиболее частыми сосудистыми факторами риска развития ЭД являются гиперлипидемия, сахарный диабет, артериальная гипертензия, травма органов таза, врожденная аномалия сосудов, ге-

нетическая детерминация строения венозной системы полового члена в сочетании с заболеванием вен другой локализации [3, 4].

Основные причины сосудистых расстройств эрекции делятся на 3 группы:

1. Нарушение артериального притока.
2. Патологический венозный отток из полового члена.
3. Нарушение расслабления гладкомышечных элементов кавернозной ткани.

Клиническими проявлениями вено-окклюзивной формы ЭД являются неустойчивая эрекция, уменьшающаяся со временем полового контакта, ослабление или исчезновение эрекции в горизонтальном положении.

Цель исследования: улучшить эффективность лечения пациентов с венокорпоральной формой ЭД, у которых диагностировался дистальный сброс по патологическим венозным сосудам путем проведения рентгенэндоваскулярной окклюзии патологических венозных шунтов.

Материалы и методы исследования. На базе Харьковского областного клинического центра урологии и нефрологии им. В.И. Шаповала в 2014–2017 гг. у 64 пациентов с жалобами на неустойчивую эрекцию при проведении УЗИ полового члена и мошонки в режиме доплерографии была выявлена венозная форма ЭД, где определялась венозная утечка по глубокой дорзальной вене и кавернозным венам. Для диагностики был использован принцип комплексного исследования с применением клинического, лабораторного, ультразвукового, рентгенологического методов и анкетирования пациентов (МИЭФ-5). Для уточнения путей венозного сброса пациентам была произведена кавернозография. Критерием отбора пациентов для проведения кавернозографии были повышенные гемодинамические показатели венозной утечки, у которых при проведении доплерографии по-

лового члена наблюдалась пульсационная волна в глубокой дорзальной вене, симметричная пульсации дорзальных артерий. На базе Института общей и неотложной хирургии в отделении ангиографии и рентгенэндоваскулярной хирургии 17 пациентам с дистальной формой венозной утечки была произведена рентгенэндоваскулярная окклюзия патологических венозных шунтов (РЭВОПВШ) через систему глубокой дорзальной вены.

Возраст пациентов – от 18 до 60 лет ($33,4 \pm 3,2$) (рис. 1).

Была произведена оценка семейного положения пациентов. Особое внимание уделялось жалобам пациента и оценки фаз половой функции (либидо, эрекция, ригидность, детумесценция). Уделялось внимание оценке спонтанных и адекватных эрекций, произведена качественная и количественная оценка половой жизни пациентов (анамнез, опросник МИЭФ-5). Основными инструментальными методами исследования венозной формы ЭД была ультразвуковая диагностика полового члена и органов мошонки в режиме доплерографии, а также кавернозография.

Результаты и их обсуждение. У пациентов с венозной формой ЭД выявлены такие изменения венозной гемодинамики путем формирования фармакоэрекции с фиксацией венозного сброса (табл. 1).

Динамическая кавернозография применялась нами для подтверждения диагноза вено-окклюдивной формы ЭД. Целью данного исследования была визуализация венозных сосудов, по которым преимущественно происходит сброс крови из кавернозных тел. Классифицируется венозная «утечка» на основании преобладающего пути венозного оттока. Выделяют 3 типа патологического венозного сброса крови из кавернозных тел: дистальный сброс – по системе глубокой дорзальной вены, проксимальный сброс – по поверхностным дорзальным венам и смешанный тип сброса крови. В зависимости от типа патологического венозного дренажа выбирают разные методики хирургического вмешательства. Принцип операции при дистальной венозной утечке заключается в ограничении венозного оттока от кавернозных тел за счет максимально возможной рентгенэндоваскулярной окклюзии всех выявленных интраоперационно дренирующих вен. При проксимальном типе применяются операции, когда производят перевязку патологических шунтов, идущих от полового члена к семенному канатику (предложенная нами модифицированная операция Мармара).

Исследование проводили в ангиографическом кабинете в позиции пациента лежа на спине. Возможность перемещения лучевой трубки вокруг плоскости больного при динамическом мониторинге распределения контрастного вещества по пещеристым телам члена, визуализации

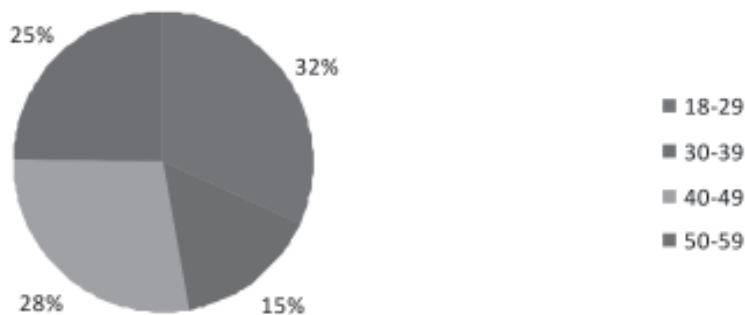


Рис. 1. Распределение мужчин по возрасту КВОД (n=64)

Таблица 1

Изменения венозной гемодинамики в глубокой дорзальной вене ПЧ в различные фазы эрекции у пациентов с вено-окклюдивной формой ЭД

Фазы эрекции	Здоровые пациенты (n=18)	Пациенты с проксимальной формой венозной утечки (n=47)	Пациенты с дистальной формой венозной утечки (n=17)
Покой	$5,4 \pm 0,2$ см/с	$5,2 \pm 0,3$ см/с	$6,4 \pm 0,2$ см/с
Туменисценция	$7,8 \pm 0,1$ см/с	$8,1 \pm 0,4$ см/с	$9,3 \pm 0,4$ см/с
Полная эрекция	$3,8 \pm 0,02$ см/с	$5,3 \pm 0,3$ см/с	$7,1 \pm 0,2$ см/с
Ригидная эрекция	0	$3,2 \pm 0,1$ см/с	$7,3 \pm 0,3$ см/с
Детуменисценция	$15,3 \pm 1,7$ см/с	$16,6 \pm 2,1$ см/с	$19,6 \pm 0,5$ см/с

путей венозной утечки в разных режимах ангиографии позволяет получить высокоинформативные кавернозограммы. При этом исключается необходимость передвижений самого пациента на столе, что обычно рекомендуется при статических рентгенограммах. В положении больного на спине под местной анестезией производятся выделение и пункция глубокой дорзальной вены полового члена (рис. 2). Далее вводится рентгенэндоваскулярный интродьюсер интралюминально. После визуализации путей венозного дренирования при обязательном контроле получаемой лучевой картины с ранее выполненной динамической перфузионной кавернозограммой проводится окклюзия индивидуально выбранных участков патологических сосудов окклюдующими спиралями (рис. 3).

Эффект операции оценивается по отсутствию или значимому уменьшению оттока венозной крови в сравнении с исходными флебограммами (рис. 4).

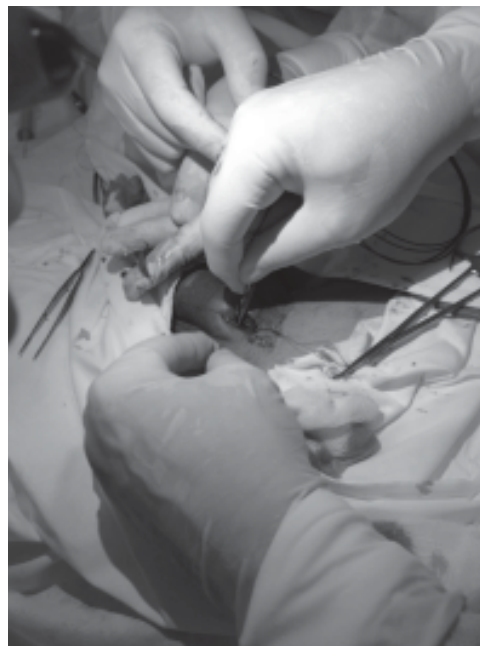

Рис. 2. Выделение глубокой дорзальной вены

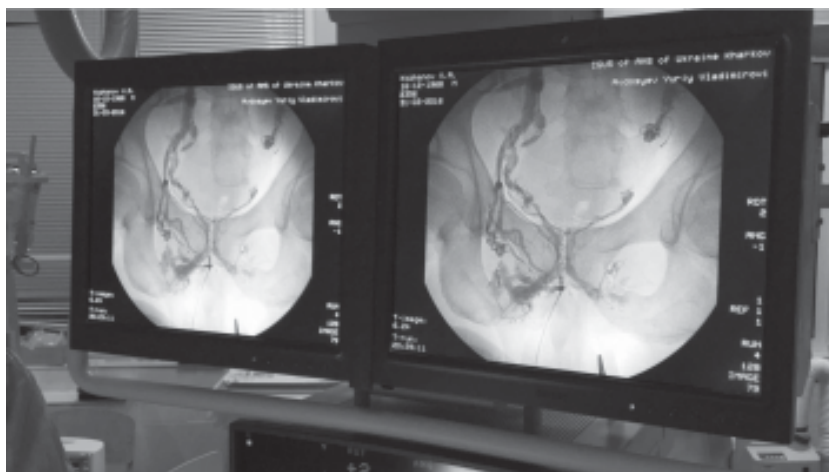

Рис. 3. Выполнение динамической перфузионной рентгенографии, эмболизация патологических сосудов окклюдующими спиралями

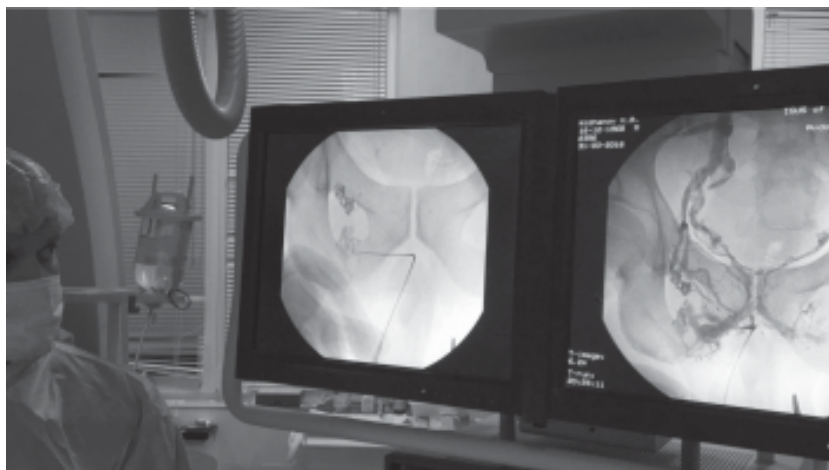


Рис. 4. Сравнение результатов до (справа) и после (слева) проведения РЭВОПВШ

После ушивания раны и наложения компрессирующей повязки пациент может быть отпущен домой с необходимыми рекомендациями.

При обработке данных динамической кавернозографии были получены следующие результаты (табл. 2).

Все оперированные больные находятся под динамическим наблюдением в отделении. При сравнении показателей МИЭФ-5 до и после проведения РЭВОПВШ получено достоверное увеличение количества баллов (табл. 3).

Таблица 2

Данные динамической кавернозографии

Пути венозной утечки	Число пациентов (n=64)
Подвздошные вены малого таза (дистальный сброс)	17
Пенильные вены и вены лозовидного сплетения яичек (проксимальный сброс)	36
Смешанный вариант венозной утечки	11

Таблица 3

Динамика клинических проявлений эректильной функции по опроснику МИЭФ-5

Показатель	МИЭФ-5 до РЭВОПВШ, баллы	МИЭФ-5 через 1 мес. после РЭВОПВШ, баллы
Группа РЭВОПВШ (n=17)	14,3±2,1	22,6±3,2

Выводы

1. Наиболее информативным методом визуализации ПВД полового члена является кавернозография.

2. Эффективным лечением дистальной венозной утечки полового члена заключается в создании ограничения патологического сброса

крови из патологических венозных шунтов. Это может быть достигнуто эндоскопическим оперативным методом лечения, а именно – рентгенэндоваскулярная окклюзия патологических венозных шунтов (качество эрекции у пациентов после операции выросло на 92% по сравнению с исходными данными).

Список литературы

1. Д.Г. Курбатов, А.Е. Лепетухин, С.А. Дубский, И.И. Ситкин. Рентгенэндоваскулярная окклюзия вен простатического сплетения – новая альтернативная технология в лечении веногенной эректильной дисфункции // *Consilium Medicum*. – 2014. – N 7. – P. 16–21.
2. Мазо Е.Б., Зубарев А.Р., Жуков О.Б. Ультразвуковая диагностика васкулогенной эректильной дисфункции. – М.: Медицина, 2003. – С. 61.
3. Зубарев А.Р., Митькова М.Д., Корякин М.В. Ультразвуковая диагностика заболеваний наружных половых органов у мужчин. – М.: Видар, 1999. – 87 с.
4. Тарасов Н.И., Бавильский В.Ф., Плаксин О.Ф. Оперативное лечение эректильной дисфункции при болезни Пейрони // *Урология*. – 2001. – № 6. – С. 35–40.
5. Коган М.И., Некрылов Б.В., Красулин В.В. Артериография полового члена в диагностике посттравматической импотенции // *Вестн. рентгенологии и радиологии*. – 1984. – № 2. – С. 44–50.
6. Михайличенко В.В., Тиктинский О.Л. Современные проблемы андрологии // *Урология и андрология. Сб. научн. тр. / Под ред. О.Л.Тиктинского*. – Л., 1988. – С. 83–93.
7. Горпинченко И.И., Колесников Г.Ф., Полубелов А.А., Удовик А.М. Метод объективной оценки регистрации бульбокавернозного рефлекса у мужчин // *Урология и нефрол.* – 1986. – № 6. – С. 52–54.
8. Коган М.И. Новые принципы диагностики васкулогенной эректильной импотенции // *Материалы 3-го Всесоюз. съезда урологов*. – М., 1984. – С. 338–339.
9. Горпинченко И.И., Хакимов Ш.Ш., Худайбердиев Н.А. Реография в диагностике эрекциионной дисфункции у мужчин // *Мед. журнал Узбекистана*. – 1988. – № 10. – С. 44–46.

10. Коган М.И. Мультидисциплинарная диагностика и классификация Соматогенной эректильной импотенции // *Мат. 4-го Всесоюзн. съезда урологов.* – С. 426–427.

11. Jevtich M.J. Impotence of penile arterial pulse sound, examination in Impotenze // *J. Urol.* – 1980. – V. 124, N 6. – P. 820–824.

12. Stief C.G., Thon W.F., Scherla W. *Janre Erfanhrangen mit der Schwellkörper-Autoinjektionstherapie (SKAT)* // *Urol. Ausg. A.* – 1987. – Bd. 26, N 5. – P. 294–296.

Реферат

ХІРУРГІЧНЕ ЛІКУВАННЯ ДИСТАЛЬНОГО ВЕНОЗНОГО СКИДАННЯ У ПАЦІЄНТІВ З ВЕНОЗНОЮ ФОРМОЮ ЕРЕКТЛЬНОЇ ДИСФУНКЦІЇ

В.М. Лісовий, А.В. Аркатов,
Ю.В. Авдосьєв, О.В. Книгавко,
С.Г. Казієв

Стаття присвячена діагностиці та лікуванню дистального венозного скидання у пацієнтів із вено-оклюзивною формою ЕД.

На базі андрологічного відділення ОКЦУН та Інституту загальної та невідкладної хірургії у відділенні ангиографії і рентгеноендоваскулярної хірургії в період з 2015 до 2017 р. були обстежені і проліковані 64 пацієнти з вено-оклюзивною формою ЕД (з них 17 пацієнтів з дистальною формою венозного скидання) і обстежені 18 пацієнтів з метою контролю.

Виконано ендоваскулярне оперативне лікування пацієнтам з дистальною формою венозного скидання. За підсумками оперативного лікування було встановлено, що суб'єктивна оцінка еректильної функції (за шкалою МІЕФ-5) через 1 міс. зросла на 8,3 бала. За об'єктивною оцінкою якість ерекції у пацієнтів після операції зросла на 92% у порівнянні з початковими даними.

Ефективним лікуванням дистального венозного скидання статевого члена є обмеження патологічного скидання крові шляхом проведення рентгеноендоваскулярної оклюзії патологічних венозних шунтів.

Ключові слова: еректильна дисфункція, вено-оклюзивний механізм, дистальне венозне скидання, рентгеноендоваскулярна оклюзія патологічних венозних шунтів.

Адреса для листування

С.Г. Казієв
E-mail: dr.kaziiev@gmail.com

Summary

SURGICAL TREATMENT OF DISTAL VENOUS DISCHARGE IN PATIENTS WITH VENOUS FORM OF ERECTILE DYSFUNCTION

V.N. Lesovoy, A.V. Arkatov,
Y.V. Avdosiev, A.V. Knigavko,
S.G. Kaziiev

The article is devoted to the diagnosis and treatment of distal venous discharge in patients with veno-occlusive form of ED.

On the basis of andrology department of Regional Clinical Center of Urology and Nephrology them. V.I. Shapoval and of the Institute of General and Emergency Surgery, in the department of angiography and X-ray and endovascular surgery in the period from 2015 to 2017, 64 patients with a veno-occlusive form of ED (of which 17 patients with a distal venous leakage) were examined and treated and examined 18 patients for control purposes.

Patients underwent endovascular surgical treatment with a distal form of venous discharge. According to the results of surgical treatment, it was found that the subjective assessment of erectile function (according to the IIEF-5 scale) increased by 8.3 points after 1 month. On an objective assessment, the quality of erection in patients after surgery increased by 92% compared with baseline data.

Effective treatment of the distal venous leakage of the penis is to restriction the pathological discharge of blood by performing an X-ray endovascular occlusion of pathological venous shunts.

Keywords: erectile dysfunction, veno-occlusive mechanism, distal venous leakage, X-Ray endovascular occlusion of pathological venous shunts.