

**Р.М. Банахевич**

## **МОЖЛИВОСТІ ВИКОРИСТАННЯ МАГНІТНО-РЕЗОНАНСНОЇ ТОМОГРАФІЇ В ОБСТЕЖЕННІ ПАЦІЄНТОК З РЕЦИДИВНИМ ГЕНІТАЛЬНИМ ПРОЛАПСОМ**

ДЗ «Дніпропетровська медична академія МОЗ України»  
кафедра акушерства та гінекології  
(зав. – д. мед. н., проф. В.О. Потапов)  
Дніпропетровськ, 49044, Україна  
SE "Dnipropetrovsk medical academy Ministry of Health of Ukraine"  
obstetrics and gynecology department  
Dnipropetrovsk, 49044, Ukraine  
e-mail: dsma@dsma.dp.ua

**Ключові слова:** магнітно-резонансна томографія, діагностика, генітальний пролапс, рецидив  
**Key words:** magnet-resonance, tomography, diagnostics, genital prolapse, relapse

**Реферат.** *Возможности использования магнитно-резонансной томографии в исследовании пациенток с рецидивным генитальным пролапсом. Банахевич Р.М. Представлены результаты обследования 45 женщин с рецидивом генитального пролапса на этапе подготовки к повторному оперативному вмешательству с использованием магнитно-резонансной томографии. Период наблюдения составил 4 года. Динамическое исследование тазового дна выполнялось врачом-радиологом на высокопольном магнитно-резонансном томографе Philips Intera 1,5 Tesla с возможностью 3D моделирования, получения срезов толщиной до 1 мм в любой плоскости, высокой дифференциацией мягких тканей (связок, мышц). Исследование показало, что классификация пролапса по стадиям удобна для стандартизации диагностики, однако она менее полезна для дифференцированного подхода к выбору хирургической стратегии, так как не учитывает нюансы хирургической анатомии. Разработанный нами алгоритм динамической магнитно-резонансной томографии у пациенток с рецидивной тазовой грыжей существенно повышает качество диагностики, позволяет учитывать взаимоотношения между сегментами и правильно оценить вид дефекта, наличие поражения других органов, определить степень поражения мышечного и фасциально-лигаментарного аппарата, в деталях планировать будущее хирургическое вмешательство. Динамическая магнитно-резонансная томография дает возможность определиться с объемом операции, прогнозировать возможные интраоперационные осложнения и результаты операции, избежать изменений плана операции непосредственно в ходе операции, минимизировать риск развития рецидива и необходимость выполнения повторных оперативных вмешательств. В послеоперационном периоде определить в каком топографическом соотношении находятся между собой органы малого таза, качество установки протеза. Магнитно-резонансная диагностика, по сравнению с другими методиками исследований, безвредна для пациенток, не имеет ограничений в плоскости исследования, дает возможность широко использовать ее как для объективной диагностики, так и для динамического наблюдения в процессе лечения в оперативной гинекологии.*

**Abstract.** *Possibilities of magnet-resonance tomography usage while examining patients with recurrent genital prolapse. Banakhevych R.M. Complex problem of establishing a diagnosis and choosing optimal treatment for patients with recurrent genital prolapse calls for improving preoperative clinical examination of these patients. Relapse necessitates better understanding of genital prolapse in each individual patient. The results of survey of 45 women with recurrent genital prolapse at the stage of preparation for re-surgery using magnetic resonance imaging are submitted. Follow-up period was 4 years. Dynamic study of the pelvic fundus was performed by a radiologist using MRI Philips Intera 1,5 Tesla with the possibility of 3D modeling, making up to 1mm thick slices in any plane, high differentiation of soft tissue (ligaments, muscles). The study showed that the classification of prolapse by stages is useful for standardization of diagnosis, but it is less useful for a differentiated approach to the choice of surgical strategy, since it ignores the nuances of surgical anatomy. The developed algorithm of dynamic magnetic resonance imaging in patients with recurrent pelvic hernia significantly improves the quality of diagnosis. It takes into account the relationship between the segments and allows to evaluate the type of fascial and ligament complex defect, the details of planning future surgery. In 57,8% of patients prolapse of the vagina following pubo-coccygeal line indicates a true relapse. Reducing the distance while performing Valsalva samples from cervical pubo-coccygeal line 2-3 cm was seen as second-best result of the operation – 26,7%, questionable form of recurrence was observed in 15,6% of patients. The developed algorithm makes it possible to determine the extent of the procedure and to predict possible intraoperative complications and results of operations, to avoid changes of operation plan, to minimize the risk of recurrence and the need for re-surgery. In the postoperative period it allows to determine topographical relations between pelvic organs*

*and quality of prosthesis adjustments. Magnetic resonance diagnosis, compared with other methods of research, is harmless to the patient and is not restricted plane of the study, that makes it possible to use it both for objective diagnosis and dynamic follow-up during treatment in operative gynecology.*

Сучасний підхід до вивчення промежини, перинеологія - це розуміння будови тазового дна, яке об'єднує чотири поверхи (передній - везіко-уретральний, середній - матково-піхвовий, задній - аноректальний та верхній перитонеальний поверх), їх взаємовідношень та конкуренції у розвитку різних видів пролапсу. Діагностика опущення та випадіння сечового міхура і матки не викликає проблем при гінекологічному огляді. Проте точне визначення виду та ступеня пролапсу представляє певні труднощі, а іноді практично неможливе, особливо при специфічній аноректальній патології та ентероцеле [1, 3, 4].

За результатами досліджень до 30% пацієнок, прооперованих з приводу генітального пролапсу, потребують проведення повторних операцій [4]. Це пов'язано з тим, що тазова грижа рідко протікає у вигляді ізольованого дефекту сегментів тазового дна. Не всі порушення діагностуються і усуваються одночасно, а стандартні методи дослідження, в більшості випадків, дозволяють отримати лише попередні первинні дані основного, клінічно значущого процесу. При цьому не враховуються конкуруючі та приховані патологічні процеси в суміжних сегментах [2, 4].

Це зумовлює необхідність підвищення рівня передопераційного клінічного обстеження пацієнок та кращого розуміння самої проблеми генітального пролапсу, враховуючи його профілактику та лікування.

Проблема комплексної діагностики та вибору оптимальної тактики лікування хворих з тазовим пролапсом знаходиться в центрі уваги багатьох лікарів-гінекологів, урологів, колопроктологів [5, 6]. На сьогодні не існує стандартного алгоритму діагностичних досліджень та комплексної оцінки всіх специфічних симптомів захворювання, що впливають значною мірою на якість та результати лікування. Ряд авторів вважає, що від 16% до 50% ентероцеле залишаються нерозпізнаними під час клінічного обстеження [1, 4].

Стадійна класифікація пролапсу є зручною для стандартизації діагностики, однак вона менш корисна для диференційованого підходу до вибору хірургічної стратегії, тому що не враховує нюанси хірургічної анатомії [1, 3].

У зв'язку з цим значний інтерес у діагностиці тазового пролапсу представляє впровадження в практику методу магнітно-резонансної томографії - методики швидкого сканування, яка не тільки дасть можливість спростити діагностичні

дослідження, а й стає основою одержання тривимірних зображень, що відображають реальну анатомію органів малого таза, та дозволяє оцінити функцію тазових органів. Стандартизація цього методу створює сучасну концепцію загального підходу до оцінки патології тазового дна, на відміну від сегментарного аналізу [7, 8].

Мета роботи – розробити комплексну програму діагностики поєднаних та ізольованих захворювань органів малого таза у жінок з рецидивом генітального пролапсу із застосуванням динамічної магнітно-резонансної томографії, визначення значущих факторів розвитку рецидиву.

### МАТЕРІАЛИ ТА МЕТОДИ ДОСЛІДЖЕНЬ

За період з 2009 по 2012 рік нами проведено динамічне магнітно-резонансне дослідження у 45 жінок з рецидивом генітального пролапсу на етапі підготовки до повторного оперативного втручання.

Динамічне дослідження тазового дна виконувалося лікарем-радіологом на високопольному магнітно-резонансному томографі Philips Intera 1,5 Tesla з можливістю 3D моделювання, отримання зрізів товщиною до 1 мм у будь-якій площині, високою диференціацією м'яких тканин (зв'язок, м'язів). Перед початком дослідження проводилося опитування і огляд пацієнтки, інструктаж про порядок виконання дослідження в спокої і при проведенні проби Вальсальви.

Методика оцінки стану тазового дна передбачала проведення магнітно-резонансного дослідження в спокої та при виконанні проби Вальсальви протягом 10 секунд.

На знімку, отриманому в сагітальній проекції, проводили пубо-кокцигіальну лінію між нижнім краєм лобкового симфізу та останнім куприковим суглобом. Ця лінія корелює зі статусом дівоча пліва, яка не візуалізується при дослідженні. Об'єктивну оцінку клінічних проявів пролапсу здійснювали шляхом визначення глибини опущення грижі відносно цієї лінії під час проведення проби Вальсальви. До 2 см - пролапс легкого ступеня, від 2 см до 5 см – середнього ступеня, понад 5 см – тяжкого ступеня.

### РЕЗУЛЬТАТИ ТА ЇХ ОБГОВОРЕННЯ

Середній вік обстежених жінок становив  $56,8 \pm 1,3$  року. Тривалість захворювання становила від 1 до 12 років.

Частота випадків екстрагенітальних захворювань була високою і становила 86,7%: захворювання

серцево-судинної системи 44,5%, захворювання шлунково-кишкового тракту у вигляді хронічних закрепів 42,2%; хронічні захворювання легеневої системи 35,5%, варикозне розширення вен нижніх кінцівок 22,2%. Встановлено ознаки дисплазії сполучної тканини у 73,3% пацієток з рецидивною формою пролапсу геніталій, при цьому легкого ступеня 68,8%, середнього 42,2%. Тяжкий ступінь не був виявлений в жодній пацієнтки.

Так, скарги на дискомфорт та відчуття стонного тіла біля виходу з піхви висловлювали 100% пацієток, розлади сечовипускання – 20,3%, необхідність вправляти грижу - 24,3%.

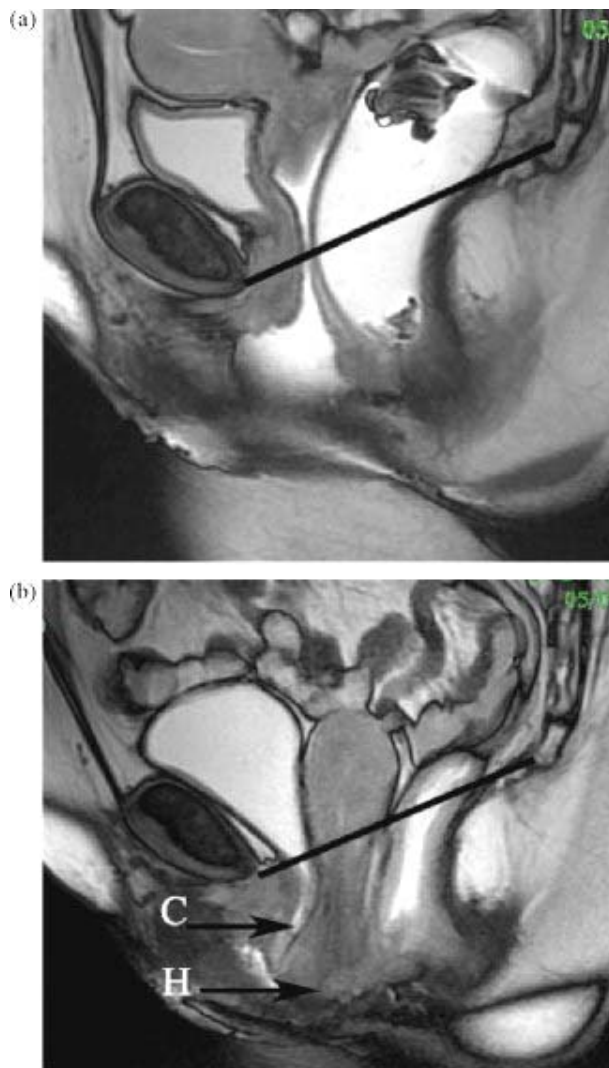
При магнітно-резонансному дослідженні у 17,8% було діагностовано рецидив заднього сегмента піхви, в проксимальному – 2 клінічні випадки та у дистальному відділі - 3 випадки; прихований дефект апікального сегмента – у 7 випадках, що дозволило правильно прогнозувати вид майбутнього оперативного втручання та мінімізувати ризик розвитку повторного рецидиву. Для визначення дефекту передньої фасції оцінювали простір між передньою стінкою піхви та сечовим міхуром. Характерною особливістю була деформація стінки сечового міхура в зоні дефекту фасції, яка збільшувалася при зростанні внутрішньочеревного тиску у 9 (20%) пацієток, що характерно для прогресування не діагностованого пролапсу під час клінічного огляду та неправильному виборі виду першого оперативного втручання.

Оцінювалася якість встановлення протезу. При проведенні магнітно-резонансного дослідження було діагностовано зсув протезу у двох пацієток, один випадок зморщування протеза на передній стінці піхви та один випадок відриву протеза від місця фіксації в апікальному сегменті.

У 57,8% пацієток опущення стінок піхви нижче лонно-куприкової лінії свідчило про справжній рецидив (рис.). Зменшення відстані, при виконанні проби Вальсальви, від шийки матки до лонно-куприкової лінії на 2-3 см розцінювалося як субоптимальний результат операції – 26,7%, сумнівна форма рецидиву спостерігалась у 15,6% пацієток.

У 4 жінок спостерігалась елонгація шийки матки - подовження її до рівня чи за межі дівочої пліви. Також нами було діагностовано конкуруючий пролапс – 13,3% пацієток. При дефекті апікальної фіксації спостерігався дефект заднього сегмента піхви в проксимальному та дистальному відділах. Клінічно цей вид пролапсу не визначався.

Порівняно з іншими методиками досліджень магнітно-резонансна діагностика нешкідлива для пацієнтів, не має обмеження у площині дослідження, що дає можливість широко використовувати її як для об'єктивної діагностики, так і для динамічного спостереження у процесі лікування.



#### Магнітно-резонансна томографія органів малого тазу

а) нормальне положення органів малого тазу вище лонно-куприкової лінії.

б) генітальний пролапс (проба Вальсальви), сечовий міхур, шийка матки нижче лонно-куприкової лінії, задне склепіння піхви на рівні лінії (С - грижа сечового міхура, цистоцеле; Н – рівень входу в цервікальний канал).

Використання динамічної магнітно-резонансної томографії, як неінвазивного та високоінформативного методу, у вивченні стану органів малого тазу у жінок з рецидивом тазової грижі дозволило нам об'єктивно оцінити ступінь ураження органів та м'язово-лігаментарного апарату, визначити, в якому топографічному співвідношенні знаходяться між собою органи

малого таза, якість установки протеза, наявність ураження інших органів, що перешкоджають з тих чи інших причин проведенню комбінованого хірургічного втручання. Комплекс всієї отриманої інформації використовувався нами для визначення об'єму операції, вибору оперативного доступу, оцінки ризику розвитку рецидиву в кожному конкретному випадку.

### ПІДСУМОК

Розроблений нами алгоритм динамічної магнітно-резонансної томографії у пацієнтів з тазовою грижею істотно підвищує якість діаг-

ностики, дозволяє враховувати взаємовідношення між сегментами та правильно оцінити вид дефекту фасціально-лігаментарного апарату, в деталях планувати майбутнє хірургічне втручання. Він дає можливість визначитися з об'ємом операції, прогнозувати можливі інтраопераційні ускладнення та результати операції, уникнути змін плану операції безпосередньо в ході операції, мінімізувати ризик розвитку рецидиву та необхідність повторних оперативних втручань.

## СПИСОК ЛІТЕРАТУРИ

1. Адамян Л.В. Спиральная компьютерная томография в диагностике патологии матки и придатков / Л.В. Адамян, К.Д. Муратов // Международный конгресс по эндометриозу. Москва, 22-26 апреля 2007. – М., 2007. – С. 190-192.
2. Актуальные проблемы колопроктологии // I съезд колопроктологов России с международным участием: тез. докл. – Самара, 2003. – С. 24-25.
3. Березовская Т.П. Магнитно-резонансная томография в онкогинекологии: автореф. дис. на соискание учен. степени. д-ра мед. наук: спец. 14.00.01 «Акушерство и гинекология» / Т.П. Березовская. – Обнинск, 2000. - 37 с.
4. Куликовский В.Ф. Критерии нормального расположения тазовых органов и тазового дна у женщин по данным магнитно-резонансной томографии // В.Ф. Куликовский, Н.В. Олейник, А.В. Бабанин // Актуальные вопросы современной клинической медицины: сб. науч.-практ. работ, посвященный 50-летию БОКБ. - Белгород, 2004. - С. 137-143
5. Лучевая диагностика и терапия в акушерстве и гинекологии: национальное руководство / ред. Л.В. Адамян [и др.]. - М. : ГЭОТАР-МЕДИА, 2012. – 656 с.
6. Магнитный резонанс в медицине: основной учебник Европейского форума по магнитному резонансу: [пер. с англ.] / под ред. П.А. Ринка. – М.: ГЭОТАР - МЕДИА, 2003. – 256 с.
7. Топографическая анатомия и оперативная хирургия: учеб. для вузов: учеб. пособие. В 2 т. Т. 2 / В.И. Сергиенко, Э.А. Петросян, И.В. Фрауч; под ред. Ю.М. Лопухина. - 3-е изд., исп. - М. : ГЭОТАР-МЕДИА, 2007. - 592 с.
8. CT Scan MRI and LASER in GYNECOLOGY / Dr Geeta J.Doppa Assoc prof KVG Medical College Sullia D.K – 2009.

## REFERENCES

1. Adamyan LB, Muratov KD. Spiralnaya kompyuternaya tomografiya v diagnostike patologii matki i pridatkov. Mezhdunarodnyy kongress po endometriozu Moskva. 22-26 aprelya. 2007;190-2.
2. Aktualnyye problemyi koloproktologii. I s'ezd koloproktologov Rossii s mezhdunarodnyim uchastiem tez. dokl. Samara. 2003;24-5.
3. Berezovskaya TP. Magnitno-rezonansnaya tomografiya v onkoginekologii: avtoref dis na soiskanie uchen stepeni d-ra med nauk spets. 14.01.01 «Akusherstvo i ginekologiya». Obninsk. 2000;37.
4. Kulikovskiy VF, Oleynik NV, Babanin AV. Kriterii normalnogo raspolozheniya tazovyih organov i tazovogo dna u zhenschin po dannym magnitno-rezonansnoy tomografii. Aktualnyie voprosyi sovremennoy klinicheskoy meditsiny: sb nauch-prakt rabot, posvyaschennyiy 50-letiyu BOKB. Belgorod. 2004;137-43.
5. red Adamyan LV. Luchevaya diagnostika i terapiya v akusherstve i ginekologii natsionalnoe rukovodstvo. M: GEOTAR-MEDIA. 2012;656.
6. red Rinka PA. Magnitnyiy rezonans v meditsine: osnovnoy uchebnik Evropeyskogo foruma po magnitnomu rezonansu. M: GEOTAR-MEDIA. 2003;256.
7. Sergienko VI, Petrosyan EA, Frauch IV, pod red Lopuhina YuM. Topograficheskaya anatomiya i operativnaya hirurgiya: ucheb dlya vuzov: ucheb posobie V 2 t. T. 2. M: GEOTAR-MEDIA. 2007;592.
8. CT Scan MRI and LASER in GYNECOLOGY. Dr Geeta J Doppa Assoc prof KVG Medical College Sullia DK; 2009.

