

Excellence (UK). *NICE Guideline*. 2019. No. 128. PMID: 31211538. ISBN-13:978-1-4731-3386-0.

6. Whelton P. K. 2017 ACC/AHA/AAPA/ABC/ACPM/AGS/APhA/ASH/ASPC/NMA/PCNA Guideline for the Prevention, Detection, Evaluation, and Management of High Blood Pressure in Adults: Executive

Summary: A Report of the American College of Cardiology/American Heart Association Task Force on Clinical Practice Guidelines. *Hypertension*. 2018. Vol. 71. P. 1269-1324.

DOI: <https://doi.org/10.1161/HYP.0000000000000075>

Стаття надійшла до редакції  
11.11.2019



УДК 616-006.04-076-097.3-079.4

<https://doi.org/10.26641/2307-0404.2020.1.200405>

**І.С. Шпонька,  
О.В. Пославська,  
О.А. Савченко**

## **ЗНАЧЕННЯ СЕРОЗНИХ ІНТРАЕПІТЕЛІАЛЬНИХ КАРЦИНОМ МАТКОВИХ ТРУБ ДЛЯ ВИНИКНЕННЯ “HIGH-GRADE” СЕРОЗНИХ КАРЦИНОМ ЯЄЧНИКІВ ТА / АБО ПЕРИТОНЕАЛЬНИХ СЕРОЗНИХ КАРЦИНОМ НЕВІДОМОЇ ПЕРВИННОЇ ЛОКАЛІЗАЦІЇ**

ДЗ «Дніпропетровська медична академія МОЗ України»  
кафедра патологічної анатомії і судової медицини  
(зав. – д. мед. н., доц. О.А. Алексєєнко)  
вул. В. Вернадського, 9, Дніпро, Україна  
SE «Dnipropetrovsk medical academy of Health Ministry of Ukraine»  
Department of Pathological Anatomy and Forensic Medicine  
V. Vernadsky str., 9, Dnipro, 49044, Ukraine  
e-mail: alexandra.poslavskaya@gmail.com

**Цитування:** *Медичні перспективи*. 2020. Т. 25, № 1. С. 79-87

**Cited:** *Medicni perspektivi*. 2020;25(1):79-87

**Ключові слова:** “high-grade” серозні карциноми яєчників, раки без відомої первинної локалізації, p53, ImageJ  
**Ключевые слова:** “high-grade” серозные карциномы яичников, раки без известной первичной локализации, p53, ImageJ

**Key words:** “high-grade” serous ovarian carcinomas, cancers without known primary localization, p53, ImageJ

**Реферат.** Значение серозных интраэпителиальных карцином маточных труб в возникновении “high-grade” серозных карцином яичников и/или перитонеальных серозных карцином неизвестной первичной локализации. Шпонька И.С., Пославская А.В., Савченко О.А. Исследования последних десятилетий серозных аденокарцином малого таза женщин ставили перед собой цель различить две диагностические единицы: “low-grade” и “high-grade” карцином. Предшественником “low-grade” варианта (тип I) считается пограничная серозная опухоль / атипичная пролиферирующая серозная опухоль (serous borderline tumor / atypical proliferative serous tumor - 8442/1), что по Международной классификации онкологических болезней (International Classification of Diseases for Oncology ICD-O 2013) репродуктивной системы женщин относится к неспецифическим, пограничным опухолям и опухолям с непредсказуемым клиническим поведением. Предшественниками “high-grade” варианта (тип II) рассматриваются серозные тубулярные интраэпителиальные карциномы (in situ) или “high-grade” серозные инвазивные карциномы маточных труб, так как они имеют

идентичные для "high-grade" серозной карциномы яичников мутацию TP53, aberrantную экспрессию протеина p53, высокую пролиферативную активность и значительную геномную нестабильность. К тому же, согласно канцерогенезу "high-grade" серозной карциномы яичника с метастазами в брюшину, она также может быть трактована как "pelvic high-grade serous carcinoma". В работе проведен ретроспективный анализ гистологических, морфометрических и иммуногистохимических характеристик биопсийного материала 31 женщины от 28 до 76 лет (среднее  $57,32 \pm 11,54$ ; медиана 57), распределенного на 3 группы. Группа 1: 14 наблюдений эпителия маточных труб (8 труб без патологических изменений (подгруппа 1a) и 6 с признаками интраэпителиальной неоплазии (подгруппа 1b)); группа 2: 12 случаев серозных аденокарцином яичника варианта "high-grade"; группа 3: 6 метастатических перитонеальных карцином серозного типа без известного первичного источника. Иммунофенотипы групп показали однородность в экспрессии маркеров CK7 (+, +/-), CK20 (-), WT-1 (+), CA125 (+, +/-), со сродством к дистальным фрагментам маточных труб. Экспрессия p53 во всех группах с признаками карцином (по сравнению с контрольной подгруппой 1a без атипии) разделилась на два варианта - отрицательные образцы и образцы со сверхэкспрессией, где среди средних значений p53 статистически достоверной разницы обнаружено не было ( $p > 0,05$ ), что, возможно, является единым путём канцерогенеза. Морфометрическое исследование выявило достоверную разницу в показателях площади ядер между группой 3 и всеми первыми тремя группами (1a, 1b, 2), что говорит о сходстве яичниковых и трубных неоплазий и эпителия маточной трубы. Количество интрануклеарных реакций с ER и PGR прогрессивно уменьшалось от группы 1 к группе 3, с увеличением случаев с ER (+/-) / PGR (+/- или -) до 50% в группе 3, что значительно осложняло диагностический поиск для карцином неизвестной первичной локализации. Экспрессия HER-2-new обнаружила возможную амплификацию (градации 2 + / 3 +) только в группе 2 на уровне 16,67% и в группе 3 на уровне 33,33%.

**Abstract. Importance of serous intraepithelial ovarian tubal carcinomas in the occurrence of "high-grade" serous carcinomas and/or peritoneal serous carcinomas of unknown primary origin. Shponka I.S., Poslavska O.V., Savchenko O.A.** Studies of the recent decades on serous pelvic adenocarcinomas in women have set the goal of distinguishing between two diagnostic units: "low-grade" and "high-grade" carcinomas. The predecessor of the "low-grade" variant (type I) is considered to be a borderline serous tumor / atypical proliferative serous tumor (8442/1), which according to the International Classification of Diseases for Oncology ICD-O 2013 of the female reproductive system refers to non-specific, borderline tumors and tumors with unpredictable clinical behavior. The predecessors of the "high-grade" variant (type II) are serous tubular intraepithelial carcinomas (in situ) or "high-grade" serous invasive tubal carcinomas, since they have the TP53 mutation identical to "high-grade" ovarian carcinoma, an aberrant p53 protein expression, high proliferative activity, and significant genomic instability. In addition, according to the carcinogenesis of "high-grade" serous ovarian carcinoma with metastases to the peritoneum, it can also be interpreted as "pelvic high-grade serous carcinoma". A retrospective analysis of the histological, morphometric and immunohistochemical characteristics of the biopsy material of 31 women aged from 28 to 76 years (mean  $57.32 \pm 11.54$ ; median 57), divided into 3 groups, was carried out. Group 1: 14 observations of the tubal epithelium (8 tubes without pathological changes (subgroup 1a) and 6 with signs of intraepithelial neoplasia (subgroup 1b)); group 2: 12 cases of serous adenocarcinoma of the ovary of the "high-grade" variant; group 3: 6 metastatic peritoneal serous carcinoma without a known primary site. Results. Group immunophenotypes showed uniformity in the expression of markers CK7 (+, +/-), CK20 (-), WT-1 (+), CA125 (+, +/-), with an affinity to distal uterine tube fragments. The expression of p53 in all groups with signs of carcinomas (compared with the control subgroup 1a without atypia) was divided into two options - negative samples and samples with overexpression, where no statistically significant difference was found ( $p > 0.05$ ), which is possibly a single way of carcinogenesis. The morphometric study revealed a significant difference in the area of the nuclei between group 3 and the first three groups (1a, 1b, 2), which indicates the similarity of ovarian and tubal neoplasias and uterine tube epithelium. The number of intranuclear reactions with ER and PGR progressively decreased from group 1 to group 3, with an increase in cases with ER (+/-) / PGR (+/- or -) to 50% in group 3, which greatly complicated the diagnostic search for unknown carcinomas of primary localization. HER-2-new expression revealed a possible amplification (gradation 2 + / 3 +) only in group 2 at the level of 16.67% and in group 3 at the level of 33.33%.

Статистично більшість метастатичних серозних карцином у жінок мають зв'язок з яєчниками, довго вважалось, що вони первинні і з'являються в яєчниках з подальшим стрімким розповсюдженням у черевній порожнині [8]. Але останні дослідження серозних аденокарцином (АК) малого таза жінок поставили перед собою мету розрізнення двох діагностичних одиниць: "low-grade" та "high-grade" карцином. Таким чином, було розроблено дуалістичну модель

походження епітеліальних пухлин яєчників, з розподіленням серозних карцином на 2 категорії: тип I та тип II [8, 10, 14]. За даними літератури, тип I є "low-grade" серозною аденокарциномою яєчника (АКЯ), що містить високу частоту мутацій генів KRAS та / або BRAF, але не має мутацій онкогена-супресора TP53 [8, 13, 14]. У свою чергу, тип II, що відповідно має за аналог "high-grade" серозну карциному, характеризується високим рівнем генетичної нестабільності із

залученням мутації TP53. Вірогідно мають місце й різні шляхи канцерогенезу цих двох типів серозних карцином яєчників [3, 13, 18].

Попередником “low-grade” варіанта вважається *погранична серозна пухлина / атипова проліферуюча серозна пухлина* (serous borderline tumor / atypical proliferative serous tumor – 8442/1), що за Міжнародною класифікацією онкологічних хвороб (International Classification of Diseases for Oncology ICD-O 2013) репродуктивної системи жінок належить до неспецифічних, пограничних пухлин та пухлин з непередбачуваною клінічною поведінкою [5, 8, 15]. Неінвазивна серозна пухлина демонструє достатню кількість мікропапілярних патернів і частіше асоційована із синхронним та / або метасинхронним інвазивним процесом. Доказом цього є те, що *погранична серозна пухлина / атипова проліферуюча серозна пухлина* та “low-grade” серозна АК мають подібні мутації генів KRAS та / або BRAF та невеликі хромосомні порушення [9, 11, 17].

На відміну від попереднього типу, “high-grade” серозна карцинома (тип II) показує мутацію TP53 та генетичну нестабільність. За статистикою, цей агресивний процес часто діагностують у розповсюдженному стані. Хоча “low-grade” серозний варіант карциноми може рідко прогресувати в “high-grade”, більшість з них розвиваються за своїм шляхом [4, 5].

Таким чином, згідно з канцерогенезом “high-grade” серозної карциноми яєчника з метастазами в очеревину, вона може бути трактована як “pelvic high-grade serous carcinomas”, і, за останніми рекомендаціями, всі вищезазначені локалізації виявлення “high-grade” серозної АК об’єднують через неможливість визначення головного первинного джерела або припущення виникнення їх з трубної інтраепітеліальної неоплазії [5].

Мета роботи полягала в порівнянні гістологічних, морфометричних та імуногістологічних характеристик епітелію труби з ознаками інтраепітеліальної неоплазії, серозної аденокарциноми яєчника варіанта “high-grade” та метастатичної перитонеальної карциноми серозного типу без первинного відомого джерела для виявлення можливої спорідненості їх фенотипів.

#### МАТЕРІАЛИ ТА МЕТОДИ ДОСЛІДЖЕНЬ

У роботі проведено ретроспективний аналіз гістологічних, імуногістологічних та морфометричних характеристик біопсійного та післяопераційного матеріалу 31 жінки від 28 до 76 років (середнє  $57,32 \pm 11,54$ ; медіана 57), що були розподілені на три групи. *Група 1*: 14 спостережень епітелію маткових труб (8 труб без патологічних змін (підгрупа 1a) та 6 з ознаками

інтраепітеліальної неоплазії (підгрупа 1б); *група 2*: 12 випадків серозних АКЯ варіанта “high-grade” (10 з них мали досліджені маткові труби з групи 1); *група 3*: 6 метастатичних перитонеальних АК серозного типу без відомого первинного джерела. Блоки та скельця досліджуваного матеріалу були взяті з архівів онкологічного відділення та відділення загальної патології КЗ «Дніпропетровське обласне патологоанатомічного бюро», м. Дніпро, у період за 2015-2018рр.

Для морфометричного методу була використана камера мікроскопа Zeiss Primo Star – AxioCam ERC 5s з ліцензованим програмним забезпеченням ZEN 2 blue edition, інформативні поля зору були зафіксовані у форматі jpg й оброблені в програмі ImageJ з визначенням периметра, площі та круглості ядер та ядерної реакції згідно з методикою, описаною в попередніх публікаціях [1, 2]. Імуногістохімічне дослідження проводилось згідно з протоколами компанії ThermoScientific (TS), (США) на базі морфологічного відділу лікувально-діагностичного центру ТОВ «Аптеки медичної академії» (м. Дніпро) за період 2015-2018 рр. У зрізах завтовшки 4 мкм використовували систему візуалізації Lab Vision Quanto (TS, США) з виявленням білкового ланцюга за допомогою DAB Quanto Chromogen (TS, США). Характеристики моноклональних антитіл, що були використані, занесені в таблицю 1.

Оцінка маркера p53 відбувалась за критерієм 5%, а саме: інтрануклеарна експресія p53 менше ніж 5% вважалась негативною, у діапазоні 5-60% мала характер «нормальної», 60% і більше у вигляді «блоків» – надекспресією [5, 7]. Позитивні реакції маркера Her-2-new на мембрані клітини оцінювалась за шкалою, що була розроблена для випадків із ампліфікацією гена Her-2, де 0 і 1+ (до 10% і більше 10% клітин, відповідно, із слабким зафарбовуванням), не мають ампліфікації, та 2+ і 3+ (більше 10% клітин із помірним та інтенсивним зафарбовуванням мембран відповідно) – вірогідно мають ампліфікацію цього гена. Оцінка інтрануклеарних реакцій WT-1, ER, PGR оцінювалась як відсоток позитивно зафарбованих коричневих ядер на 100 клітин при збільшенні 400.

Статистичний аналіз даних проводили в Microsoft Excel з розрахунком мінімального, максимального, медіани, середнього арифметичного та стандартного відхилення. Статистичну значущість відмінності кількості спостережень у групах було перевірено за допомогою тесту Фішера, статистичну значущість відмінності середніх показників було перевірено за допомогою

t критерію в програмі R version 3.4.1 (2017-06-30) – "Single Candle" Copyright (C) 2017; The R Foundation for Statistical Computing Platform:

x86\_64-w64-mingw32/x64 (64-bit). Значення  $p < 0,05$  було прийнято статистично значущим [2].

Таблиця 1

**Первинні моноклональні антитіла**

Первинні антитіла	Клон (розведення)	Локалізація реакції
CA125	Ab-1 (1:10)	Мембрана
Cytokeratin 7 (CK7)	RCK105 (1:100)	Цитоплазма
Cytokeratin 20 (CK20)	Ks 20.8 (1:100)	Цитоплазма
WT-1	Ab-1 (1:500)	Ядро
ER	Ab-1/sp-1 (1:200)	Ядро
PGR	YR85 (1:200)	Ядро
p53	Ab-3 (1:100)	Ядро
HER-2/neu	Ab-1 (1:100)	Мембрана

**РЕЗУЛЬТАТИ ТА ЇХ ОБГОВОРЕННЯ**

При порівнюванні імунофенотипів груп дослідження виявилось, що співвідношення діагностичних цитокератинів Cytokeratin 7 (CK7) та Cytokeratin 20 (CK20) було для всіх випадків досить однаковим: CK7 (+ або +/-) але CK20 строго (-) (рис. 1 a, b, c). Неоднорідне зменшення експресії CK7, що розцінювалось як (+/-), виявилось у підгрупі 1a (до 53% клітин) дистальних фрагментів 3 спостережень МТ (незафарбовані келихоподібні клітини, а також частково світлі епітеліальні клітини трубного типу), у групі 2 серозних "high-grade" АКЯ (до 62% клітин) та в групі 3 метастатичних перитонеальних АК серозного типу без відомого первинного джерела (до 59% клітин).

Стосовно маркера серозних АКЯ WT-1 (рис. 1 d, e, f), треба відмітити, що його позитивний статус був вибраний критерієм для відбору випадків у групі 2 і 3, і тому ретельно досліджувався в підгрупах 1a і б, як вірогідних джерел походження. Мала місце різниця експресії WT-1 дистальних та проксимальних ділянок МТ з перевагою відсотка позитивних інтрануклеарних реакцій у дистальних відділах. Треба відмітити, що 3 труби з 8 (37,5%) підгрупи 1a та 2 труби із 6 (33,33%) підгрупи 1б мали негативні WT-1 реакції в дистальних та проксимальних фрагментах.

Діагностичний муцин 16 типу, що відомий як CA125 і притаманний АКЯ, мав також неоднорідний характер мембранного зафарбовування в підгрупах 1a і б фрагментів МТ зі зниженням кількості зафарбованих клітин у проксимальних фрагментах, інколи до повного зникнення (3 випадки), та в групі 3 – метастатичних перито-

неальних карцином – фрагментарне мембранне зафарбовування папілярних структур, але в групі 2 АКЯ експресія CA125 мала стійкий (+) характер (рис. 1 g, h, i).

Також у роботі був досліджений прогностичний маркер p53 (рис. 1 j, k, l), що визначався для отримання даних про мутацію гена TP53 через наявність аберантної експресії (вище 60% - надекспресія, або нижче 5% – відсутність експресії) і розглядався як шлях канцерогенезу серозних пухлин "high-grade" типу [5, 6, 11]. За норму брали показники експресії p53 спостережень маткових труб підгрупи 1a (без атипії), що коливались у межах  $7,04 \pm 1,26$  серед їх проксимальних та дистальних фрагментів.

Експресія p53 в підгрупі 1б (інтраепітеліальна неоплазія маткової труби) виявилась у двох варіантах – негативні зразки 4 з 6 (66,67%) (<5% зафарбованих клітин), та з надекспресією в 2 з 6 (33,33%), коливання в межах  $67,78 \pm 13,51$ , з кількісною перевагою в дистальних фрагментах (фімбріях) (рис. 1 j). Експресія p53 в групі 2 серед серозних АКЯ мала також розподіл на негативні зразки: 5 із 12 (41,67%) та зразки з надекспресією 7 з 12 (58,33%), коливання показників у межах  $73,24 \pm 8,93$  (рис. 1 k). Експресія p53 в групі 3 серед метастатичних перитонеальних карцином серозного типу без відомого первинного джерела відповідно продемонструвала негативні зразки: 4 з 6 (66,67%) та зразки з надекспресією 2 з 6 (33,33%), де коливання показників були в межах  $65,93 \pm 4,74$  (рис. 1 l). Статистично вірогідної різниці між надекспресією p53 в досліджуваних групах знайдено не було ( $p > 0,05$ ).





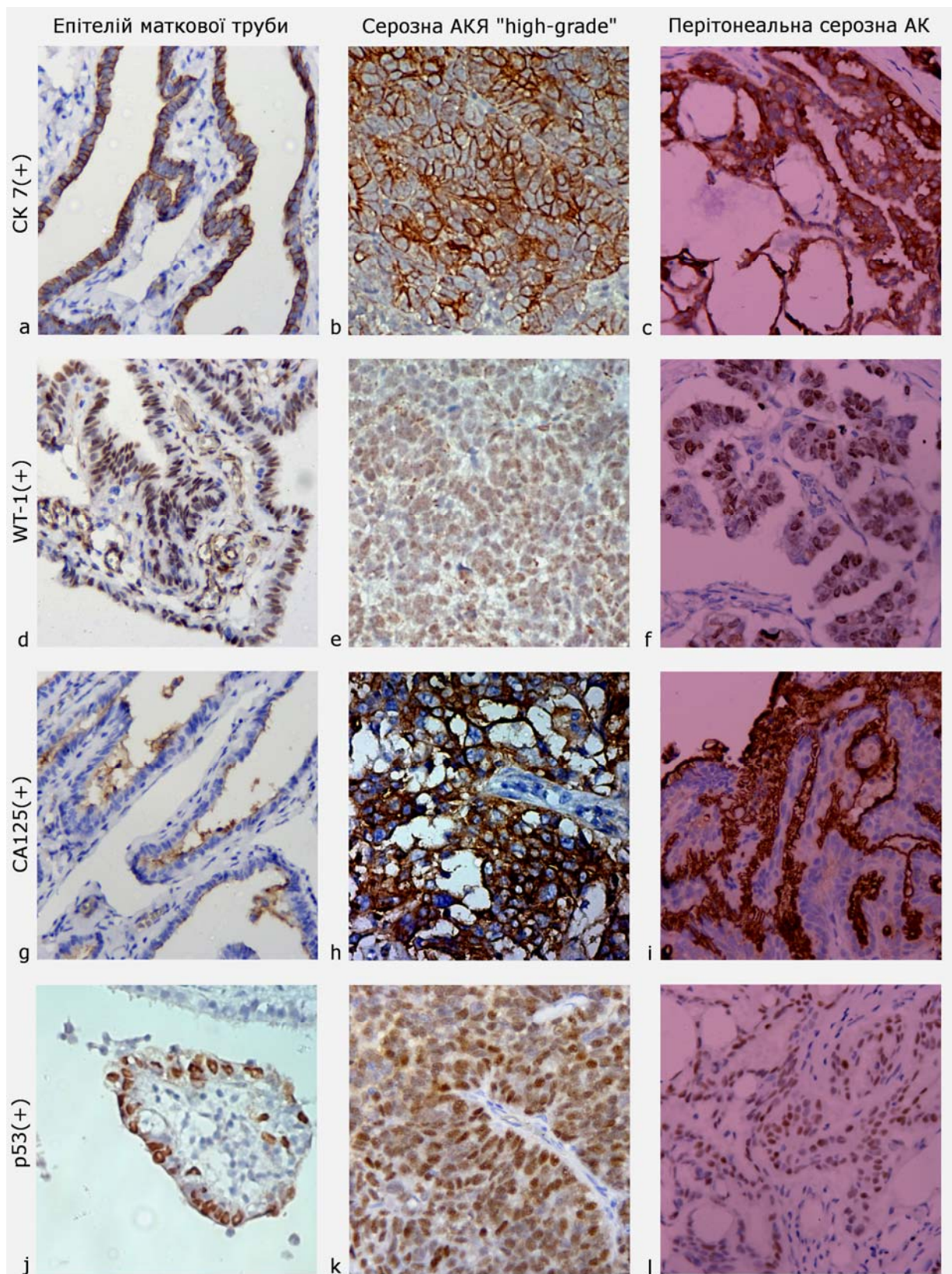


Рис. 1. Імуногістохімічне дослідження, (×400). Епітелій маткової труби з ознаками інтраепітеліальної неоплазії (а, d, g, j). Серозна "high-grade" аденокарцинома яєчника (АКЯ) (b, e, h, k).  
 Метастатична перитонеальна серозна карцинома без відомого первинного джерела (c, f, i, l).  
 Цитоплазматична реакція з СК7 (а, b, с). Інтрануклеарна експресія WT-1 (d, e, f).  
 Мембранна експресія CA 125 (g, h, i). Інтрануклеарна експресія p53 (j, k, l)

Мікрофотографії зрізів досліджуваних груп підлягали також морфометричному аналізу в програмі ImageJ з визначенням площин, пери-

метрів та «коефіцієнту круглості» їх ядер для підтвердження подібності (табл. 2).

Таблиця 2

**Показники морфометричного дослідження спостережень епітелію труби без та з ознаками інтраепітеліальної неоплазії, серозної аденокарциноми яєчника варіанта “high-grade” та метастатичної перитонеальної карциноми серозного типу без первинного відомого джерела в програмі ImageJ,  $\chi \pm SD$**

Типи пухлин	n	Площа (мкм <sup>2</sup> ) $\chi \pm SD$	Периметр (мкм) $\chi \pm SD$	Коефіцієнт «круглості» (параметр ImageJ) $\chi \pm SD$
Група (1a) Епітелій маткової труби без атипії	8	24,488±4,768	19,224±2,107	0,705±0,158
Група (1б) Трубна інтраепітеліальна неоплазія	6	25,881±6,664	19,623±2,607	0,691±0,095
Група (2) Серозна “high-grade” АК яєчника	12	28,912±8,090	21,257±2,558	0,681±0,145
Група (3) Метастатична перитонеальна карцинома серозного типу: (CA125+,CK7+,CK20-,WT-1+)	6	37,987±4,972	23,504±1,766	0,767±0,104
p		p(1a, 1б)>0,05, p(1a, 2)>0,05, p(1a, 3)<0,05, p(1б, 2)>0,05, p(1б, 3)<0,05, p(2, 3)<0,05	всі p>0,05	всі p>0,05

**Примітки:**  $\chi \pm SD$  – середнє значення  $\pm$  стандартне відхилення, статистично вірогідна різниця вважалась при p<0,05, АК – аденокарцинома.

Аналізуючи морфометричні показники досліджених груп у таблиці 2, чітко простежується тенденція збільшення ядер клітин «зверху вниз» від епітелію маткової труби без атипії до метастатичної перитонеальної карциноми серозного типу, подібної до “high-grade” АКЯ. Але статистично вірогідну різницю було знайдено лише в показниках площі між перитонеальною карциномою (група 3) і всіма першими трьома підгрупами (1a, 1б, 2), що говорить про подібність яєчникових та трубних неоплазій з епітелієм маткової труби (табл. 2).

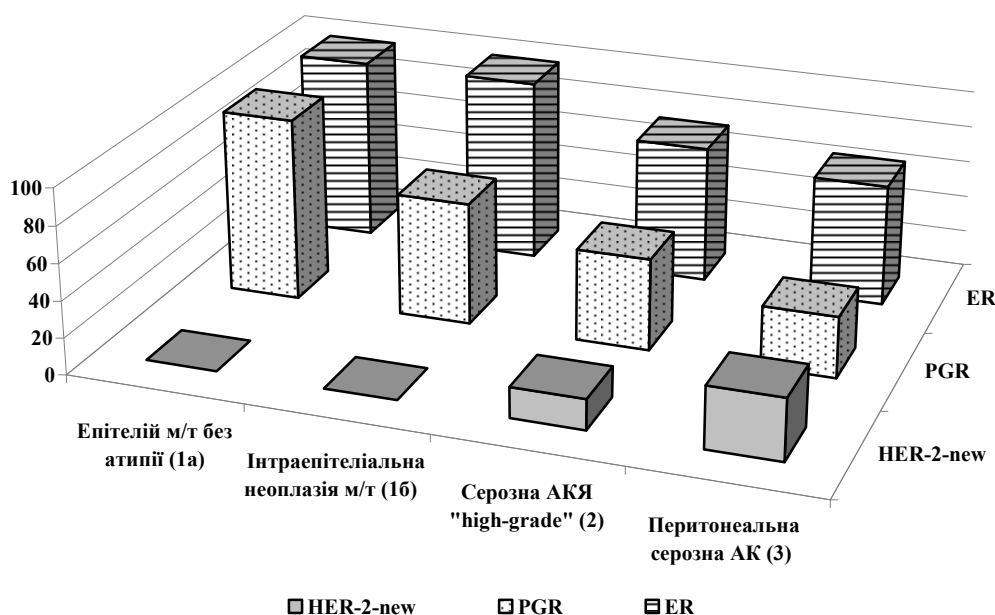
Особливості гормональних статусів (кількість естрогенових рецепторів та прогестеронових рецепторів за відсотком інтрануклеарних реакцій) досліджуваних груп мали продемонструвати подібність неопластичних процесів (рис. 2). Згідно з діаграмою (рис. 2), кількість естрогенових рецепторів (ER) та прогестеронових рецепторів (PGR) прогресивно зменшувались від групи 1 до групи 3, зі збільшенням випадків ER (+/-) та PGR (+/- або -) АК до 50% в групі 3, що значно ускладнювало діагностичний пошук для карцином невідомої первинної локалізації.

Аналіз ПГХ експресії епідермального фактора росту HER-2-new, що також був представлений на рис. 2, показав відсутність HER-2-new у підгрупах 1a і 1б. У групі 2 серед АКЯ позитивні

ПГХ реакції з маркером HER2/neu в 2 з 12 випадків (16,67%) показав рівень до 2+/3+. У групі 3 серед метастатичних перитонеальних карцином серозного типу без первинного відомого джерела ми отримали 2 з 6 (33%) позитивних HER2 2+/3+ спостереження, тобто відносно в два рази більше, ніж у групі 2.

Базуючись на традиційній моделі канцерогенезу раку яєчника, поверхневий мезотелій яєчника є найбільш вірогідним джерелом серозних неоплазій, здебільшого як наслідок трубних метапластичних змін епітелію (Мюллерів тип метаплазії), що виникає внаслідок мутацій через події *овуляторної травми*. Але досить вірогідним виявляється альтернативне джерело виникнення серозної карциноми з тубулярного епітелію, що базується на значному зниженні ризику при сальпінгоофоректомії матеріалів у жінок з BRCA мутації. До того ж, первинна карцинома фаллопієвої труби є дуже рідкою, порівняно з карциномами яєчників [6-7].

На підставі повного видалення яєчників та фаллопієвих труб у жінок з високим ризиком розвитку АКЯ, профілактично видалені сальпінгоофоректомічні фрагменти тканин виявили маленькі неінвазивні та інвазивні карциноми частіше у фаллопієвих трубах, ніж яєчниках [6, 10, 14].



**Рис. 2.** Порівняння гормонального статусу (естрогенові рецептори - ER, прогестеронові рецептори - PGR) та статусу за епідермальним фактором росту HER-2-new епітелію труби без та з ознаками інтраепітеліальної неоплазії, серозної аденокарциноми яєчника варіанта "high-grade" та метастатичної перитонеальної карциноми серозного типу без первинного відомого джерела, %

Епітеліальні пухлини видалених фаллопієвих труб гістологічно були серозними тубулярними інтраепітеліальними карциномами (in situ) або "high-grade" серозними інвазивними карциномами. І головне, вони мали ідентичні до "high-grade" серозної карциноми яєчників мутацію TP53, аберантну експресію протеїну p53, високу проліферативну активність та значну геномну нестабільність [5, 10, 18].

Подібні дослідження також показали, що серозні тубулярні інтраепітеліальні карциноми (in situ) були знайдені в 60% жінок з "high-grade" серозними інвазивними карциномами яєчників або очеревини. Фаллопієві труби були облітеровані пухлиною до 20% випадків. Знайдення подібності мутації TP53 для Ca in situ та дисемінованих варіантів розглядається як клонування процесу, до того ж порівняння довжини теломер Ca in situ та клітин, асоційованих з яєчниками пухлин, наочно демонструє, що перше є попередником другого [6, 12].

Можливість полів зміненого первинного або метапластичного епітелію трубного типу може також бути результатом мультифокальних ушкоджень, тому що в 15-30% випадків "high-grade" серозних інвазивних карцином яєчників або очеревини труби виявляються нормальними без інтраепітеліальних або інвазивних карцином, незважаючи на прискіпливе гістологічне

дослідження. У таких випадках яєчниковий поверхневий епітелій або епітелій кортикальних інклюдивних кіст (КІК) може бути вірогідним джерелом раку. КІК мають бути вислані плоскими, подібними до поверхневого мезотеліуму яєчників клітинами, але більшість з них мають клітини гістологічно та імуногістохімічно подібні до трубного епітелію, що можливо імплантувався туди з труби під час овуляції [5, 15, 18].

Хоча, "high-grade" екстраматкові серозні карциноми можуть виникати з фаллопієвих труб, яєчників або рідко з очеревини, часто джерело не може бути встановлено через дисемінацію хвороби, в чому і полягає актуальність дослідження цієї діагностичної проблеми. Загальна характеристика серозних карцином цих локалізацій показує однакову епідеміологію та клінічну поведінку[4].

#### ВИСНОВКИ

1. Таким чином, імунофенотипи груп дослідження (епітелію труби без та з ознаками інтраепітеліальної неоплазії, серозної аденокарциноми яєчника варіанта "high-grade" та метастатичної перитонеальної карциноми серозного типу без первинного відомого джерела) виявили однорідність в експресії маркерів CK7 (+, +/-), CK20 (-), WT-1 (+), CA125 (+, +/-), з більшою



спорідненістю карцином до дистальних фрагментів маткових труб (ділянка фібрій).

2. Експресія p53 в усіх групах з ознаками карцином (порівняно з контрольною підгрупою 1a без атипії) виявилась у двох варіантах – негативні зразки (група 1b мала 66,67%, група 2 – 41,67%, група 3 – 66,67%) та зразки з надекспресією (33,33%; 58,33%; 33,33% відповідно), де серед середніх значень надекспресії p53 в досліджуваних групах статистично вірогідної різниці знайдено не було ( $p > 0,05$ ), що, можливо, є ланками єдиного шляху канцерогенезу.

3. Морфометричне дослідження виявило тенденцію збільшення ядер клітин від підгрупи 1a до групи 3. Статистично вірогідну різницю було знайдено в показниках площі між групою 3 і всіма першими трьома підгрупами (1a, 1b, 2), що говорить про подібність яєчникових та трубних неоплазій до епітелію маткової труби.

4. Кількість інтрануклеарних реакцій з ER та PGR прогресивно зменшувалась від групи 1 до

групи 3, зі збільшенням випадків з ER (+/-) / PGR (+/- або -) до 50% в групі 3, що значно ускладнювало діагностичний пошук для карцином невідомої первинної локалізації.

5. Експресія HER-2-new виявила можливу ампліфікацію (градації 2+/3+) тільки в групі 2 з АКЯ на рівні 16,67% та в групі 3 з метастатичними перитонеальними серозними АК на рівні 33,33%, що відносно в два рази більше, ніж у групі первинних раків яєчників.

*Дослідження виконано в рамках науково-дослідної роботи кафедри патологічної анатомії і судової медицини ДЗ «Дніпропетровська медична академія МОЗ України» «Морфологічні та молекулярно-генетичні критерії діагностики та прогнозу перебігу передпухлинних станів та новоутворень різних локалізацій» (номер державної реєстрації 0119U100027, термін виконання 2019-2022).*

## СПИСОК ЛІТЕРАТУРИ

1. Пославська О. В. Визначення лінійних розмірів та площ окремих морфологічних об'єктів на мікрофотографіях за допомогою програми ImageJ. *Морфологія*. 2016. Т. 10, № 3. С. 377-381. DOI: <https://doi.org/10.26641/1997-9665.2016.3.377-381>
2. Пославська О. В., Шпонька І. С., Гриценко П. О., Алексєнко О. А. Морфометричний аналіз панцітокератин-негативних неопластичних ушкоджень лімфатичних вузлів ший. *Медичні перспективи*. 2018. Т. 23, № 1. С. 30-37. DOI: <https://doi.org/10.26641/2307-0404.2018.1.124915>
3. A Comprehensive Review of Ovarian Serous Carcinoma / Y. Hatano et al. *Adv Anat Pathol*. 2019. Vol. 26. P. 329-339. DOI: <https://doi.org/10.1097/PAP.0000000000000243>
4. A survival analysis comparing women with ovarian low-grade serous carcinoma to those with high-grade histology / M. Chen et al. *OncoTargets and Therapy*. 2014. Vol. 7. P. 1891-1899. DOI: <https://doi.org/10.2147/OTT.S67812>
5. Cancer of the ovary, fallopian tube, and peritoneum / J. S. Berek et al. *Int J Gynecol Obstet*. 2018. Vol. 143, No. 2. P. 59-78. DOI: <https://doi.org/10.1002/ijgo.12614>
6. Current strategies for the targeted treatment of high-grade serous epithelial ovarian cancer and relevance of BRCA mutational status / A. Gadducci et al. *Journal of Ovarian Research*. 2019. Vol. 12, No. 9. P. 1-9. DOI: <https://doi.org/10.1186/s13048-019-0484-6>
7. Cytologic studies of the fallopian tube in patients undergoing salpingo-oophorectomy / H. Chen, et al. *Cancer Cell Int*. 2016. Vol. 16, No. 78. P. 1-8. DOI: <https://doi.org/10.1186/s12935-016-0354-x>
8. Fallopian Tube Lesions in Women at High Risk for Ovarian Cancer: A Multicenter Study / K. Visvanathan et al. *Cancer Prev Res*. 2018. Vol. 11, No. 11. P. 697-706. DOI: <https://doi.org/10.1158/1940-6207.CAPR-18-0009>
9. Gershenson D. M. Low-grade serous carcinoma of the ovary or peritoneum. *Annals of Oncology*. 2016. Vol. 27, No. 1. P. i45-i49. DOI: <https://doi.org/10.1093/annonc/mdw085>
10. High-grade serous ovarian cancer arises from fallopian tube in a mouse model / J. Kim et al. *PNAS*. 2012. Vol. 109, No. 10. P. 3921-3926. DOI: <https://doi.org/10.1073/pnas.1117135109>
11. High-Grade Serous Ovarian Cancer: Basic Sciences, Clinical and Therapeutic Standpoints / M.-A. Liso et al. *Int. J. Mol. Sci*. 2019. Vol. 20, No. 952. P. 1-33. DOI: <https://doi.org/10.3390/ijms20040952>
12. High grade serous ovarian carcinomas originate in the fallopian tube / S. I. Labidi-Galy et al. *Nature communications*. 2017. Vol. 8, No. 1093. P. 1-11. DOI: <https://doi.org/10.1038/s41467-017-00962-1>
13. Hirst J., Crow J., Godwin A. Ovarian Cancer Genetics: Subtypes and Risk Factors. *Ovarian Cancer - From Pathogenesis to Treatment*. 2018. P. 3-38. DOI: <http://dx.doi.org/10.5772/intechopen.72705>
14. PDK1 is Expressed in Ovarian Serous Carcinoma and Correlates with Improved Survival in High-grade Tumors / P. Lohneis et al. *Anticancer Research*. 2015. Vol. 35. P. 6329-6334.
15. Prat J. Staging classification for cancer of the ovary, fallopian tube, and peritoneum. *Int. Journal of Gynecology and Obstetrics*. 2014. Vol. 124. P. 1-5. DOI: <https://doi.org/10.1016/j.ijgo.2013.10.001>
16. Proteome profiling of low grade serous ovarian cancer / H. B. Z. Fakhar et al. *Journal of Ovarian Research*. 2019. Vol. 12, No. 64. P. 1-14. DOI: <https://doi.org/10.1186/s13048-019-0535-z>



17. The Role of the Fallopian Tube in Ovarian Cancer / A. A. Tone et al. *Clinical Advances in Hematology & Oncology*. 2012. Vol. 10, No. 5. P. 296-306.

18. Tubal Origin of (Ovarian) Low-Grade Serous Carcinoma: A Gene Expression Profile Study / Y. Wang et al. *Journal of Oncology*. 2019. Vol. 2019. P. 1-9. DOI: <https://doi.org/10.1155/2019/8659754>

## REFERENCES

1. Poslavskaya OV. [Determination of linear dimensions and square square surfaces areas of morphological objects on micrographs using ImageJ software]. *Morphologia*. 2016;10(3):377-81. Ukrainian. doi: <https://doi.org/10.26641/1997-9665.2016.3.377-381>
2. Poslavska OV, Shponka IS, Gritsenko PO, Alekseenko OA. [Morphometric analysis of pancytokeratin-negative neoplastic damages of the lymphatic nodes of the neck]. *Medicni perspektivi*. 2018;23(1):30-37. Ukrainian. doi: <https://doi.org/10.26641/2307-0404.2018.1.124915>
3. Hatano Y, Hatano K, Tamada M, et al. A Comprehensive Review of Ovarian Serous Carcinoma. *Adv Anat Pathol*. 2019;26:329-39. doi: <https://doi.org/10.1097/PAP.0000000000000243>
4. Chen M, Jin Y, Bi Y, et al. A survival analysis comparing women with ovarian low-grade serous carcinoma to those with high-grade histology. *OncoTargets and Therapy*. 2014;7:1891-9. doi: <https://doi.org/10.2147/OTT.S67812>
5. Berek JS, Kehoe ST, Kumar L, Friedlander M. Cancer of the ovary, fallopian tube, and peritoneum. *Int J Gynecol Obstet*. 2018;143(2):59-78. doi: <https://doi.org/10.1002/ijgo.12614>
6. Gadducci A, Guarneri V, Peccatori FA, et al. Current strategies for the targeted treatment of high-grade serous epithelial ovarian cancer and relevance of BRCA mutational status. *Journal of Ovarian Research*. 2019;12(9):1-9. doi: <https://doi.org/10.1186/s13048-019-0484-6>
7. Chen H, Klein R, Arnold S, et al. Cytologic studies of the fallopian tube in patients undergoing salpingo-oophorectomy. *Cancer Cell Int*. 2016;16(78):1-8. doi: <https://doi.org/10.1186/s12935-016-0354-x>
8. Visvanathan K, Shaw P, May BJ, et al. Fallopian Tube Lesions in Women at High Risk for Ovarian Cancer: A Multicenter Study. *Cancer Prev Res*. 2018;11(11):697-706. doi: <https://doi.org/10.1158/1940-6207.CAPR-18-0009>
9. Gershenson D. Low-grade serous carcinoma of the ovary or peritoneum. *Annals of Oncology*. 2016;27(1):i45-i49. doi: <https://doi.org/10.1093/annonc/mdw085>
10. Kim J, Coffey DM, Creighton CJ, et al. High-grade serous ovarian cancer arises from fallopian tube in a mouse model. *PNAS*. 2012;109(10):3921-6. doi: <https://doi.org/10.1073/pnas.1117135109>
11. Lisio M-A, Fu L, Goyeneche A, et al. High-Grade Serous Ovarian Cancer: Basic Sciences, Clinical and Therapeutic Standpoints. *Int. J. Mol. Sci*. 2019;20(952):1-33. doi: <https://doi.org/10.3390/ijms20040952>
12. Labidi-Galy SI, Papp E, Hallberg D, et al. High grade serous ovarian carcinomas originate in the fallopian tube. *Nature communications*. 2017;8(1093):1-11. doi: <https://doi.org/10.1038/s41467-017-00962-1>
13. Hirst J, Crow J, Godwin A. Ovarian Cancer Genetics: Subtypes and Risk Factors. *Ovarian Cancer Genetics: Subtypes and Risk Factors*. 2018;3-38. doi: <http://dx.doi.org/10.5772/intechopen.72705>
14. Lohneis P, Darb-Esfahani S, Dietel M, et al. PDK1 is Expressed in Ovarian Serous Carcinoma and Correlates with Improved Survival in High-grade Tumors. *Anticancer research*. 2015;35:6329-34.
15. Prat J. Staging classification for cancer of the ovary, fallopian tube, and peritoneum. *International Journal of Gynecology and Obstetrics*. 2014;124:1-5. doi: <https://doi.org/10.1016/j.ijgo.2013.10.001>
16. Haniyeh Bashi Zadeh Fakhar, Hakimeh Zali, Mostafa Rezaie-Tavirani, et al. Proteome profiling of low grade serous ovarian cancer. *Journal of Ovarian Research*. 2019;12(64):1-14. doi: <https://doi.org/10.1186/s13048-019-0535-z>
17. Tone AA, Salvador S, Finlayson SJ, et al. The Role of the Fallopian Tube in Ovarian Cancer. *Clinical Advances in Hematology & Oncology*. 2012;10(5):296-306.
18. Wang Y, Hong S, Mu J, et al. Tubal Origin of (Ovarian) Low-Grade Serous Carcinoma: A Gene Expression Profile Study. *Journal of Oncology*. 2019;1-9. doi: <https://doi.org/10.1155/2019/8659754>

Стаття надійшла до редакції  
31.10.2019

