

**І.З. Гладчук,  
Н.М. Рожковська,  
Н.М. Каштальян**

## **РОЛЬ ІМУНОЦИТОХІМІЧНИХ БІОМАРКЕРІВ У ДІАГНОСТИЦІ ПЕРЕДРАКОВИХ ЗАХВОРЮВАНЬ ШИЙКИ МАТКИ**

Одеський національний медичний університет  
кафедра акушерства і гінекології  
(зав. – д. мед. н. проф. І.З. Гладчук)  
Валіховський провулок, 2, Одеса, 65026, Україна  
Odessa National Medical University  
Department of Obstetrics and Gynecology  
Valikhovskiy lane, 2, Odessa, 65026, Ukraine  
e-mail: nrozhkovska@ukr.net

**Цитування:** *Медичні перспективи*. 2021. Т. 26, № 2. С. 80-87

**Cited:** *Medicni perspektivi*. 2021;26(2):80-87

**Ключові слова:** дисплазія шийки матки, цервікальна інтраепітеліальна неоплазія, діагностика, імуноцитохімія, біомаркери, p16, Ki-67

**Ключевые слова:** дисплазия шейки матки, цервикальная интраэпителиальная неоплазия, диагностика, иммуноцитохимия, биомаркеры, p16, Ki-67

**Key words:** cervical dysplasia, cervical intraepithelial neoplasia, diagnostics, immunocytochemistry, biomarkers, p16, Ki-67

**Реферат.** Роль иммуноцитохимических биомаркеров в диагностике предраковой патологии шейки матки. Гладчук И.З., Рожковская Н.Н., Каштальян Н.М. На протяжении последних десятилетий по всему миру идет поиск консенсуса между улучшением диагностики и ростом стоимости медицинских услуг в условиях ограниченного финансирования. Целью работы было изучение диагностической ценности использования биомаркеров p16 и Ki-67 в диагностике предраковых заболеваний шейки матки. Исследовано данные 80 пациенток с дисплазией шейки матки различной степени тяжести, получивших эксцизионное лечение шейки матки. В результате показано, что цитологическое исследование имеет высокую чувствительность (79,17%) диагностики ЦИН 2-3, но низкую специфичность (53,57%). Иммуноцитохимический биомаркер p16 имеет высокую чувствительность диагностики ЦИН 2 (0,92; 95% ДИ: 0,76-0,98) при хорошей специфичности (0,78; 95% ДИ: 0,67-0,82), для диагностики ЦИН 3 чувствительность (0,93; 95% ДИ: 0,82-0,98) и специфичность (0,93; 95% ДИ: 0,82-0,98) высокие. Иммуноцитохимический биомаркер Ki-67 имеет высокую чувствительность для ЦИН 2 (0,92; 95% ДИ: 0,65-0,99), но недостаточную специфичность (0,62; 95% ДИ: 0,54-0,64), для диагностики ЦИН 3 чувствительность очень высока (0,96; 95% ДИ: 0,80-0,99), как и специфичность (0,78; 95% ДИ: 0,69-0,81). Сочетанное использование биомаркеров p16 и Ki-67 может значительно повысить диагностическую точность диагностики тяжелой предраковой патологии шейки матки и обосновать проведение своевременного хирургического вмешательства. Такой подход для дифференциальной диагностики тяжелой дисплазии будет способствовать, с одной стороны, уменьшению риска развития рака шейки матки, а с другой – позволит избежать ненужных операций и сохранить репродуктивную функцию женщин при уменьшении экономических затрат на лечение.

**Abstract.** The role of immunocytochemical biomarkers in diagnostics of precancerous pathology of cervix. Gladchuk I.Z., Rozhkovska N.M., Kashtalian N.M. The last decades showed the worldwide tendency to finding consensus between diagnostics improvement and constant increase of cost of medical services in conditions of restricted financing. The aim of the article was to analyze the diagnostic value of p16 and Ki-67 biomarkers in diagnostics of precancerous diseases of cervix. Data of 80 patients with cervical dysplasia of varying degree who received excisional treatment were analyzed. It was shown that cytological study has a high sensitivity (79.17%) for the diagnosis of CIN 2-3, but low specificity (53.57%). The p16 immunocytochemical biomarker has a high sensitivity for the diagnosis of CIN 2 (0.92; 95% CI: 0.76-0.98) with good specificity (0.78; 95% CI: 0.67-0.82), for the diagnosis of CIN 3 both sensitivity (0.93; 95% CI: 0.82-0.98) and specificity (0.93; 95% CI: 0.82-0.98) is high. The immunocytochemical biomarker Ki-67 has a high sensitivity for CIN 2 (0.92; 95% CI: 0.65-0.99), but insufficient specificity (0.62; 95% CI: 0.54-0.64), for the diagnosis of CIN 3 the sensitivity is very high (0.96; 95% CI: 0.80-0.99) as well as specificity (0.78; 95% CI: 0.69-0.81). The combined use of p16 and Ki-67 biomarkers can significantly increase the diagnostic accuracy of the diagnosis of high-grade precancerous pathology of cervix and justify timely surgical

*intervention. Such an approach for the differential diagnosis of severe dysplasia, on the one hand, may contribute to a decrease in the risk of developing cervical cancer, and on the other hand, it will allow to avoid unnecessary operations and preserve reproductive function of women, reduce the economic costs of treatment.*

Незважаючи на те, що цитологічний скринінг ефективно знижує частоту випадків раку шийки матки, передракові захворювання шийки матки – дисплазії, або цервікальні інтраепітеліальні неоплазії (ЦІН), асоційовані з ураженням вірусом папіломи людини (ВПЛ) високого онкогенного ризику, продовжують представляти значний тягар для систем охорони здоров'я [3, 4].

Протягом останніх десятиліть у всьому світі відбувається інтенсивний розвиток фармакоеконіміки з метою знаходження консенсусу між покращенням діагностики завдяки появі нових технологій і зростанням вартості медичних послуг в умовах обмежених можливостей фінансування, особливо за умов сучасної глобальної кризи. Лікування та подальше спостереження хворих на ЦІН має високу вартість, крім того, хірургічне лікування може супроводжуватись ускладненнями, що також збільшує як ризики для здоров'я і подальшої репродуктивної функції жінки, так і витрати на надання медичної допомоги [10, 11].

Найбільше протиріч викликає тактика ведення жінок зі слабкою дисплазією, або дисплазією 1 ступеня (ЦІН 1): від спостереження до негайного лікування [11]. Дисплазія I ступеня частіше зустрічається в молодих жінок, але, незважаючи на це, у 15-20% цих пацієнток з цитологічним діагнозом слабкої дисплазії гістологічно виявляються більш значні передракові зміни (ЦІН 2-3) [4]. Отже, можливе невиправдане або неотримане лікування при гіпер- та гіподіагностиці передракових уражень шийки матки через низьку специфічність скринінгових тестів [3, 10].

Експресія генів клітини-господаря змінюється під впливом онкогенних продуктів ВПЛ, включаючи маркери проліферації, такі як Ki-67, та контролю клітинного циклу, як p16. Вивчення атипичних клітин плоского епітелію шийки матки, що експресують одночасно p16 і Ki-67, вказує на індуковану дизрегуляцію клітинного циклу, тобто свідчить про ураження більш високого ступеня тяжкості. Отже, оцінка прогностичної цінності біомаркерів p16 і Ki-67 є надзвичайно актуальною для диференційної діагностики метапластичних і диспластичних змін та визначення тактики ведення хворих.

Метою роботи було вивчення діагностичної цінності використання імуноцитохімічних біомаркерів p16 та Ki-67 в діагностиці передракової патології шийки матки.

#### МАТЕРІАЛИ ТА МЕТОДИ ДОСЛІДЖЕНЬ

Нами було обстежено 80 жінок із цитологічно підтвердженою дисплазією шийки матки, що отримали ексцизійне лікування в Багатопрофільному медичному центрі Одеського національного медичного університету. Усі жінки були обстежені згідно з чинними клінічними настановами, дослідження проведено з дотриманням норм біоетики (протокол засідання Комісії з питань біоетики Одеського національного медичного університету № 134Г від 8.02.2019 р.). Цитологічне дослідження епітелію шийки матки зони трансформації проводили з використанням методу рідинної цитології (LBC) за технологією BD SurePath™ (США) [9].

Усі пацієнтки були обстежені на ВПЛ високоонкогенних типів методом полімеразної ланцюгової реакції (ПЛР) з кількісним визначенням [8]. Оцінку експресії імуноцитохімічних біомаркерів p16 і Ki-67 проводили на діагностичному етапі в цитологічному матеріалі [6]. Використовували ємкість з фіксуємим транспортним середовищем BD Sure Path (Becton Dickinson) за допомогою аналізатора і тест-систем CINtec PLUS (Roche, Швейцарія) [9]. Дослідження виконували в мережі європейських лабораторій Synevo (Україна).

Кольпоскопію виконували за стандартною методикою (кольпоскоп Scanner MK200 з цифровою відеосистемою, Україна). Використовували кольпоскопічну термінологію Міжнародної федерації цервікальної патології та кольпоскопії (International Federation of Cervical Pathology and Colposcopy, IFCPC, Ріо-де-Жанейро, 2011).

Статистичну обробку результатів дослідження проводили на персональному комп'ютері за допомогою статистичних програм Statistica 6 (серійний номер AXXR712 D833214FAN5) та MedCalc (версія 14.8.1), в якій також побудовані рисунки та скопійовані в Microsoft Word 2010. Різницю вважали достовірною при  $p < 0,05$  [1].

#### РЕЗУЛЬТАТИ ТА ЇХ ОБГОВОРЕННЯ

Середній вік обстежених жінок становив  $32 \pm 1,18$  року. Слабка дисплазія плоского епітелію шийки матки була виявлена в 35 (43,75%; 95% ДІ: 33,12%-54,87%) хворих, помірна – у 30 (37,50%; 95% ДІ: 25,48%-46,51%) хворих і тяжка дисплазія — у 15 (18,75%; 95% ДІ: 10,4%-27,6%) хворих.

Серед виявлених генотипів ВПЛ найбільш розповсюдженими були: 16, 33, 31, 18, 45, 39, 35,

58 і 59 генотипи. При подальшому аналізі вірусологічного статусу хворих була виявлена моноінфекція ВПЛ у меншості хворих (24 (30%; 95% ДІ: 19,95% - 40,04%)), більшість хворих (56 (70%; 95% ДІ: 59,95% - 80,04%)) була інфікована двома або більше високоонкогенними генотипами ВПЛ. Крім того, більшість хворих (50 (62,50%; 95% ДІ: 52,42% - 73,58%)) мала низьке вірусне навантаження, середні показники у хворих із низьким вірусним навантаженням були  $3,45 \pm 0,17$  Іг ВПЛ/10<sup>5</sup> клітин. Високе вірусне навантаження діагностовано в 30 (37,87%; 95% ДІ: 27,36% - 48,63%) пацієнток із середніми показниками  $5,83 \pm 0,22$  Іг ВПЛ/10<sup>5</sup> клітин.

За міжнародною класифікацією у 43 (53,75%) хворих була атипова кольпоскопічна картина I ступеня, у 37 (26,25%) - атипова кольпоскопічна картина II ступеня.

Після проведення ексцизійного лікування в кожній другій хворій (43 (51,25%; 95% ДІ: 40,04%-61,95%)) остаточно діагноз ЦІН не був підтверджений, але були виявлені цитопатичні ефекти ВПЛ, у 15 (18,75%; 95% ДІ: 10,4%-27,6%) – виявлено ЦІН 1, у 14 (17,50%; 95% ДІ: 9,58%-26,41%) – ЦІН 2 та в 10 (12,50%; 95% ДІ: 5,63%-20,37%) – ЦІН 3. Випадків раку шийки матки не було.

Для визначення діагностичної точності цитологічного методу дослідження ми проводили аналіз відповідності його результатів остаточному гістологічному діагнозу.

При порівнянні результатів цитологічного обстеження і гістологічного діагнозу була виявлена гіпердіагностика дисплазії шийки матки в 41 (51,25%) випадку. Також були випадки й гіподіагностики (табл. 1).

Таблиця 1

Відповідність цитологічного та гістологічного діагнозів

Цитологічний діагноз	Гістологічний діагноз				
	без ЦІН n (%)	ЦІН 1 n (%)	ЦІН 2 n (%)	ЦІН 3 n (%)	всього n (%)
Дисплазія слабка	23 (28,75%)	7 (8,75%)	4 (5,00%)	1 (1,25%)	35 (43,75%)
Дисплазія помірна	15 (18,75%)	5 (6,25%)	7 (8,75%)	3 (3,75%)	30 (37,50%)
Дисплазія тяжка	3 (3,75%)	3 (3,75%)	3 (3,75%)	6 (7,50%)	15 (18,75%)
<b>Всього</b>	<b>41 (51,25%)</b>	<b>15 (18,75%)</b>	<b>14 (17,50%)</b>	<b>10 (12,50%)</b>	<b>80 (100%)</b>

Для проведення аналізу відповідності між цитологічним та гістологічним діагнозом був розрахований коефіцієнт збігу Коена, що становив  $0,097 \pm 0,058$  (ДІ: -0,016-0,210), що є низьким показником.

Збіг цитологічного й гістологічного діагнозів для ЦІН 1 і ЦІН 2-3 був у 61,25% випадків, у 6,25% випадків ЦІН 2-3 була гіподіагностована та в 32,5% – гіпердіагностована.

На підставі цих даних були розраховані показники діагностичної цінності цитологічного дослідження у виявленні ЦІН 2-3 ст. (табл. 2).

Таким чином, цитологічне дослідження має високу чутливість діагностики ЦІН 2-3 при низь-

кій специфічності та позитивній прогностичній цінності. Негативна прогностична цінність дослідження висока, а загальна точність відповідає середнім показникам, тобто використання лише цитологічного дослідження в діагностиці тяжкої дисплазії не є достатнім.

Аналіз стану імуноцитохімічних біомаркерів p16 та Ki-67 проводився в цитологічному матеріалі мазків з шийки матки. Серед 41 пацієнтки, в яких не підтвердилася передракова патологія шийки матки, 39 мали негативний статус p16 і 40 негативний статус Ki-67, із 15 жінок з ЦІН 1 більшість мала негативний статус обох маркерів, із 14 жінок з ЦІН 2 більше 70% відсотків жінок

мали позитивний статус p16 та позитивний статус Ki-67 – більше 40%; із 10 жінок з ЦІН 3 абсо-

лютна більшість мала позитивний статус обох біомаркерів (табл. 3).

Таблиця 2

## Діагностична цінність цитологічного дослідження

Показник	Значення	95% ДІ
Чутливість	0,7917	0,5729-0,9206
Специфічність	0,5357	0,3986-0,6680
Позитивна прогностична цінність	0,4222	0,2799-0,5776
Негативна прогностична цінність	0,8571	0,6896-0,9462

Таким чином, було відмічено збільшення числа позитивних статусів обох біомаркерів із зростанням ступеня патологічних змін шийки матки, але була відмічена чимала кількість як

хибнопозитивних, так і хибнонегативних результатів для обох біомаркерів, також статистична достовірність не завжди була досягнута.

Таблиця 3

## Аналіз стану імуноцитохімічних біомаркерів p16 та Ki-67 (n=80)

Патоморфологічний діагноз	p16		Ki-67	
	негативний n (%) (95% ДІ)	позитивний n (%) (95% ДІ)	негативний n (%) (95% ДІ)	позитивний n (%) (95% ДІ)
Норма	39 (95,12%) (88,32-101,67)	2 (4,88%) (-1,67-11,67)	40 (97,56%) (93,71-102,28)	1 (2,44%) (-2,28-6,28)
ЦІН 1	8 (53,33%) (27,74-78,25)	7 (46,67%) (21,74-72,25)	13 (86,67%) (69,98-104,01)	2 (13,33%) (-4,01-30,01)
ЦІН 2	4 (28,57%) (6,03-51,96)	10 (71,43%) (48,03-93,96)	8 (57,14%) (31,94-82,05)	6 (42,86%) (17,94-68,1)
ЦІН 3	1 (10,00%) (-8,59-28,59)	9 (90,00%) (71,40-108,59)	3 (30,00%) (1,59-58,40)	7 (70,00%) (41,59-98,4)

При проведенні аналізу стану імуноцитохімічного біомаркера p16 було виявлено значне зростання відношення шансів позитивного статусу p16 при тяжкій дисплазії шийки матки. Шанси позитивного статусу p16 порівняно з відсутністю ЦІН зростають у 12,25 раза при ЦІН 1, у 38,50 раза при ЦІН 2 та в 196,00 разів при ЦІН 3 ст., що може бути предиктором тяжкої ЦІН на доексцизійному етапі (рис. 1).

При проведенні аналізу стану імуноцитохімічного біомаркера Ki-67 також було виявлено зростання відношення шансів позитивного статусу Ki-67 при тяжкій дисплазії шийки матки порівняно з відсутністю ЦІН у 19,33 раза при ЦІН 2 та в 79,75 раза при ЦІН 3 (рис. 2). Збільшення шансів позитивного статусу Ki-67 при ЦІН 1 не було статистично достовірним.

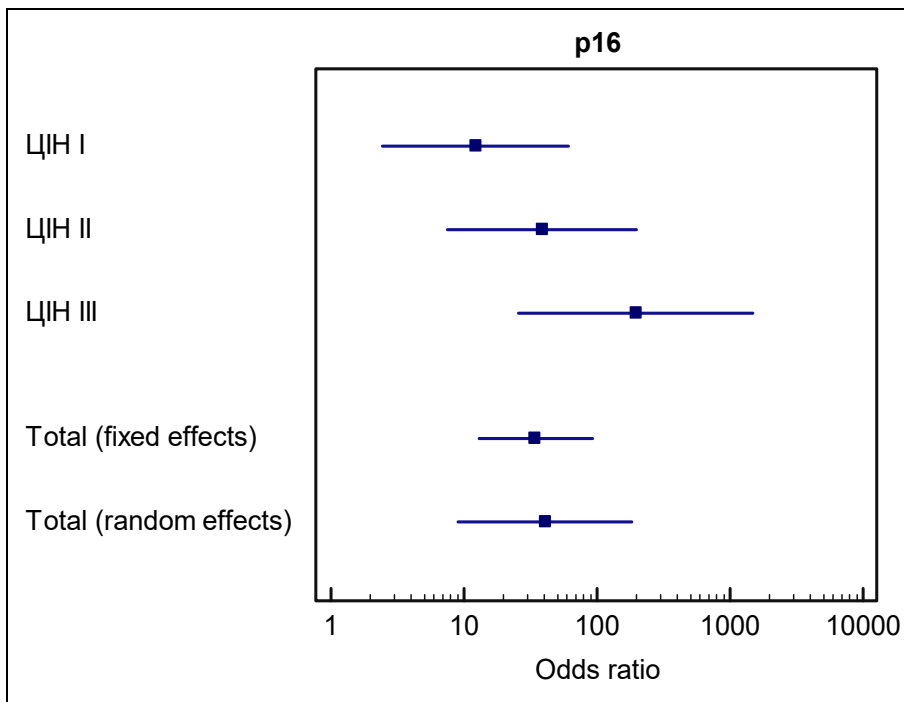


Рис. 1. Відношення шансів позитивного статусу біомаркера p16 при ЦІН

Таким чином, біомаркер Ki-67 не є показовим у діагностиці ЦІН I, але попри нижчі, аніж p16, відношення шансів позитивного

статусу при тяжкій дисплазії, біомаркер Ki-67 є цінним прогностичним маркером ЦІН 3 на доексцизійному етапі.

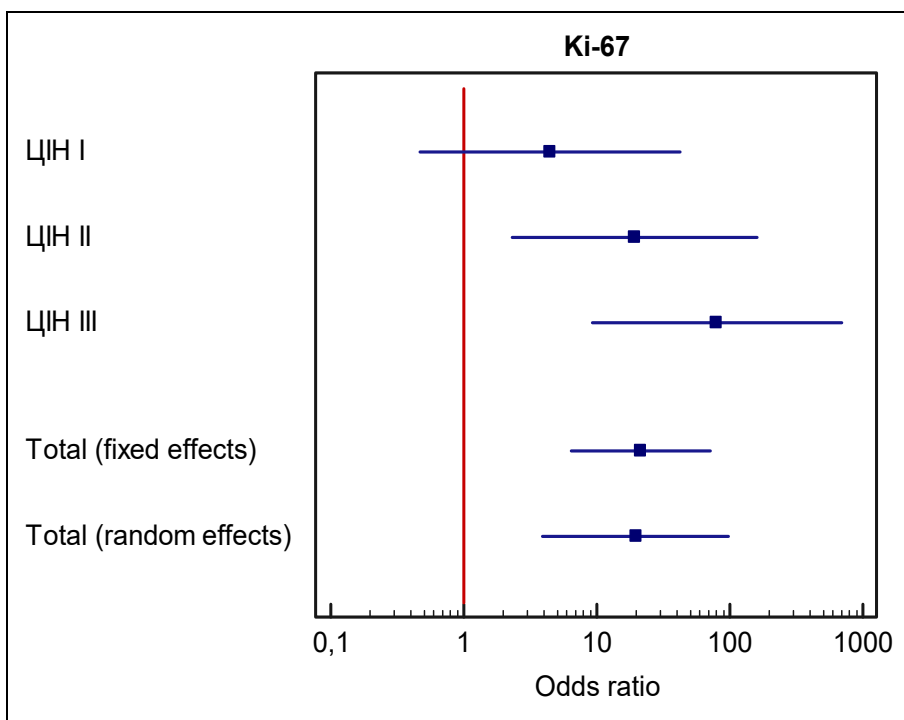


Рис. 2. Відношення шансів позитивного статусу біомаркера Ki-67 при ЦІН

Нами також був проведений аналіз діагностичної цінності поєданого застосування

імуноцитохімічних біомаркерів p16 та Ki-67 у діагностиці ЦІН (табл. 4).

## Чутливість та специфічність біомаркерів p16 та Ki-67 у діагностиці ЦІН

Діагноз	p16		Ki-67	
	чутливість (95% ДІ)	специфічність (95% ДІ)	чутливість (95% ДІ)	специфічність (95% ДІ)
ЦІН 1	0,86 (0,62-0,98)	0,62 (0,54-0,66)	0,75 (0,22-0,98)	0,52 (0,48-0,54)
ЦІН 2	0,92 (0,76-0,98)	0,78 (0,67-0,82)	0,92 (0,65-0,99)	0,62 (0,54-0,64)
ЦІН 3	0,93 (0,82-0,98)	0,93 (0,82-0,98)	0,96 (0,80-0,99)	0,78 (0,69-0,81)

За даними проведеного аналізу, імуноцитохімічний біомаркер p16 має високу чутливість, але недостатню специфічність діагностики ЦІН 1, для діагностики ЦІН 2 чутливість висока при достатній специфічності, для діагностики ЦІН 3 чутливість та специфічність біомаркера p16 високі та мають найкращі показники. Імуноцитохімічний біомаркер Ki-67 має недостатню чутливість та специфічність у діагностиці ЦІН 1, для діагностики ЦІН 2 чутливість висока, але специфічність все ще залишається недостатньою, для діагностики ЦІН 3 чутливість дуже висока при достатній специфічності.

Отже, за отриманими даними, чутливість та специфічність імуноцитохімічного аналізу статусу p16 становила: в діагностиці ЦІН 1 – 86% і 62%, ЦІН 2 – 92% і 78%, ЦІН 3 – 93% і 93% відповідно. Чутливість та специфічність імуноцитохімічного аналізу статусу Ki-67 становила: в діагностиці ЦІН 1 – 75% і 52%, ЦІН 2 – 92% і 62%, ЦІН 3 – 96% і 78% відповідно.

Літературні дані останніх років також підтверджують лінійну кореляцію між позитивним статусом p16 та зростанням ступеня ЦІН, більшу інформативність визначення маркера, аніж кольпоскопії, та високу чутливість та специфічність виявлення ЦІН 2+ при позитивному імуноцитохімічному зафарбовуванні p16, які значно підвищуються майже до 100%-вих значень при подвійному позитивному зафарбовуванні p16/Ki-67 [2, 5, 7, 12, 13]. У метааналізі 2016 року доводиться, що визначення коекспресії p16/Ki-67 є надійним додатковим методом підтвердження ЦІН 2-3 у жінок з патологічними результатами цитоморфологічного дослідження [6]. Ziemke та Griesser у літературному огляді вказують на те, що, незважаючи на різний дизайн досліджень та статистичні відмінності їх результатів, не-

змінним є консенсус щодо значного підвищення специфічності та позитивного прогностичного значення виявлення передракової патології шийки матки при p16/Ki-67 позитивному імуноцитохімічному зафарбовуванні порівняно із цитоморфологічним дослідженням та виявленням ДНК ВПЛ, що є особливо виправданим у випадках персистенції слабкої дисплазії та при невизначених результатах цитоморфологічного дослідження (ASC-H) [14].

Таким чином, поєднане визначення коекспресії обох біомаркерів p16 і Ki-67 в одній клітині збільшує чутливість і специфічність виявлення ЦІН 2-3 та диференційної діагностики легкої і тяжкої дисплазії шийки матки.

## ВИСНОВКИ

1. Цитологічне дослідження має достатньо високу чутливість (79,17%) діагностики ЦІН 2-3, але низьку специфічність (53,57%). Загалом відповідність між цитологічним та гістологічним діагнозом є невисокою ( $k=0,097$ ), що зменшує діагностичні можливості методу для виявлення тяжкої дисплазії шийки матки.

2. Імуноцитохімічний біомаркер p16 має високу чутливість діагностики ЦІН 2 (0,92; 95% ДІ: 0,76-0,98) при добрих показниках специфічності (0,78; 95% ДІ: 0,67-0,82), для діагностики ЦІН 3 чутливість (0,93; 95% ДІ: 0,82-0,98) та специфічність (0,93; 95% ДІ: 0,82-0,98) високі. Імуноцитохімічний біомаркер Ki-67 має високу чутливість діагностики ЦІН 2 (0,92; 95% ДІ: 0,65-0,99), але недостатню специфічність (0,62; 95% ДІ: 0,54-0,64), для діагностики ЦІН 3 чутливість дуже висока (0,96; 95% ДІ: 0,80-0,99) при добрих показниках специфічності (0,78; 95% ДІ: 0,69-0,81).

3. Поєднане використання імуноцитохімічних біомаркерів p16 та Ki-67 може значно підвищити

діагностичну точність виявлення тяжкої передракової патології шийки матки, обґрунтувати підходи до вчасного хірургічного втручання. Такий підхід для диференційної діагностики легкої і тяжкої дисплазії буде сприяти, з одного боку, зменшенню ризику розвитку раку шийки

матки, а з другого – дозволить уникнути зайвих операцій та зберегти репродуктивну функцію жінок при зменшенні економічних витрат на лікування.

Конфлікт інтересів. Автори заявляють про відсутність конфлікту інтересів.

## СПИСОК ЛІТЕРАТУРИ

1. Антомонов М. Ю. Математическая обработка и анализ медико-биологических данных. 2-е изд. Київ: МИЦ «Мединформ». 2018. 579с. ISBN978-966-409-202-6
2. Гнатко О. П., Скурятіна Н. Г., Бережна Т. А. Діагностичне значення маркерів проліферації у визначенні ступеня важкості передракових станів шийки матки. *Актуальні питання педіатрії, акушерства та гінекології*. 2018. № 1. С. 56-61. URL: <https://ojs.tdmu.edu.ua/index.php/act-pit-pediatr/article/view/8736>
3. Національний консенсус щодо ведення пацієнток з цервікальними інтраепітеліальними неоплазіями, зумовленими папіломавірусною інфекцією / В. М. Запорожан та ін. *Здоров'я жінки*. 2017. Т. 123, № 7. С. 16-24. URL: [https://ecopharm.ua/wp-content/uploads/2016/10/ZZH-7\\_Consensus-2.pdf](https://ecopharm.ua/wp-content/uploads/2016/10/ZZH-7_Consensus-2.pdf)
4. Сингер А., Хан А. Предраковые заболевания шейки матки, влагалища, вульвы: диагностика и лечение. Москва: ГЭОТАР-Медиа, 2017. 312 с. ISBN: 978-5-9704-4296-8
5. Туманський В. А., Пирогова З. А. Особливості імуногістохімічної експресії Ki-67, p16INK4a, HPV16 у цервікальній інтраепітеліальній неоплазії та карциномі шийки матки. *Патологія*. 2017. Т. 14, № 2(40). С. 202-208. URL: <http://pat.zsmu.edu.ua/article/view/109298>
6. Chen C. C., Huang L. W., Bai C. H., Lee C. C. Predictive value of p16/Ki-67 immunocytochemistry for triage of women with abnormal Papanicolaou test in cervical cancer screening: a systematic review and meta-analysis. *Annals of Saudi medicine*. 2016. Vol. 36, No. 4. P. 245-251. DOI: <https://doi.org/10.5144/0256-4947.2016.245>
7. Comparison Between Two Detection Methods for HPV16, HPV18 and P16Ink4a Biomarkers in Diagnosis of Abnormal Cervical Cytology / S. Khazaei et al. *Asian Pac J Cancer Prev*. 2016. Vol. 17, No. 12. P. 5223-5227. DOI: <https://doi.org/10.22034/APJCP.2016.17.12.5223>
8. Comparison of the performance in detection of HPV infections between the high-risk HPV genotyping real time PCR and the PCR-reverse dot blot assays / L. Zhang et al. *J Med Virol*. 2018. Vol. 90, No. 1. P. 177-183. DOI: <https://doi.org/10.1002/jmv.24931>
9. Comparing SurePath, ThinPrep, and conventional cytology as primary test method: SurePath is associated with increased CIN II+ detection rates / K. Rozemeijer et al. *Cancer causes & control: CCC*. 2016. Vol. 27, No. 1. P. 15-25. DOI: <https://doi.org/10.1007/s10552-015-0678-1>
10. Immediate referral to colposcopy versus cytological surveillance for minor cervical cytological abnormalities in the absence of HPV test / M. Kyrgiou et al. *Cochrane Database of Systematic Reviews 2017*. No. 1. Art. No.: CD009836. DOI: <https://doi.org/10.1002/14651858.CD009836.pub2>
11. Obstetric outcomes after conservative treatment for cervical intraepithelial lesions and early invasive disease / M. Kyrgiou et al. *Cochrane Database Syst Rev*. 2017. Vol. 11, No. 11. CD012847. Published 2017. 2 Nov. DOI: <https://doi.org/10.1002/14651858.CD012847>
12. Role of p16/Ki-67 Dual Immunostaining in Detection of Cervical Cancer Precursors / D. Das et al. *J Cytol*. 2018. Vol. 35, No. 3. P. 153-158. DOI: [https://doi.org/10.4103/JOC.JOC\\_4\\_17](https://doi.org/10.4103/JOC.JOC_4_17)
13. Verma L, Shamsunder S, Malik S, Arora R. To Evaluate the Role of p16Ink4a Immunocytochemistry for Detection of CIN2+ in Women Detected Screen Positive by Visual Inspection Using Acetic Acid. *J Cytol*. 2020. Vol. 37, No. 2. P. 82-86. DOI: [https://doi.org/10.4103/JOC.JOC\\_89\\_18](https://doi.org/10.4103/JOC.JOC_89_18)
14. Ziemke P, Griesser H. p16-/Ki-67 in der Zervix-Zytologie: Indikationen [Indications for p16/Ki-67 in cervical cytology]. *Pathologe*. 2017. Vol. 38, No. 1. P. 38-44. DOI: <https://doi.org/10.1007/s00292-016-0262-9>

## REFERENCES

1. Antomonov M. [Mathematical processing and analysis of biomedical data]. 2nd ed. Kyiv: MIC «Medinform». 2018. p. 579. Russian. ISBN 978-966-409-202-6
2. Hnatko OP, Skuriatina NH, Berezhna TA. [Diagnostic value of markers of proliferation in determination of the degree of severity of cervical precancerous lesions]. *Aktalni pytannia pediatrii, akusherstva ta hinekologii*. 2018;1:56-61. Ukrainian. Available from: [https://ojs.tdmu.edu.ua/index.php/act-pit-pediatr/article-view/8736](https://ojs.tdmu.edu.ua/index.php/act-pit-pediatr/article/view/8736)
3. Zaporozhan VM, et al. [National consensus in management of patients with cervical intraepithelial neoplasia caused by papillomaviral infection]. *Zdorovia zhinky*. 2017;123(7):16-24. Ukrainian. Available from: [https://ecopharm.ua/wp-content/uploads/2016/10/ZZH-7\\_Consensus-2.pdf](https://ecopharm.ua/wp-content/uploads/2016/10/ZZH-7_Consensus-2.pdf)



4. Singer A, Khan A. [Cervical and lower genital tract precancer: diagnosis and treatment]. Moscow: HEOTAR-Media; 2017. p. 312 Russian. ISBN: 978-5-9704-4296-8
5. Tumanskii VA, Pyrohova ZA. [Specifics of Ki-67, p16Ink4a, HPV16v immune histochemical expression in cervical intraepithelial neoplasia and cervical carcinoma]. *Patolohiia*. 2017;14(2):202-8. Ukrainian. Available from: <http://pat.zsmu.edu.ua/article/view/109298>
6. Chen CC, Huang LW, Bai CH, Lee CC. Predictive value of p16/Ki-67 immunocytochemistry for triage of women with abnormal Papanicolaou test in cervical cancer screening: a systematic review and meta-analysis. *Annals of Saudi medicine*. 2016;36(4):245-1. doi: <https://doi.org/10.5144/0256-4947.2016.245>
7. Khazaei S, Izadi B, Mirbahari SG, et al. Comparison Between Two Detection Methods for HPV16, HPV18 and P16Ink4a Biomarkers in Diagnosis of Abnormal Cervical Cytology. *Asian Pac J Cancer Prev*. 2016;17(12):5223-7. Published 2016 Dec 1. doi: <https://doi.org/10.22034/APJCP.2016.17.12.5223>
8. Zhang L, Dai Y, Chen J, et al. Comparison of the performance in detection of HPV infections between the high-risk HPV genotyping real time PCR and the PCR-reverse dot blot assays. *J Med Virol*. 2018;90(1):177-83. doi: <https://doi.org/10.1002/jmv.24931>
9. Rozemeijer K, Penning C, Siebers AG, Naber SK, Matthijsse SM, van Ballegooijen M, van Kemenade FJ, de Kok IM. Comparing SurePath, ThinPrep, and conventional cytology as primary test method: SurePath is associated with increased CIN II+ detection rates. *Cancer causes & control: CCC*. 2016;27(1):15-25. doi: <https://doi.org/10.1007/s10552-015-0678-1>
10. Kyrgiou M, Kalliala IEJ, Mitra A, Fotopoulou C, Ghaem-Maghami S, Martin-Hirsch PPL, Cruickshank M, Arbyn M, Paraskevaidis E. Immediate referral to colposcopy versus cytological surveillance for minor cervical cytological abnormalities in the absence of HPV test. *Cochrane Database of Systematic Reviews* 2017;1:CD009836. doi: <https://doi.org/10.1002/14651858.CD009836.pub2>
11. Kyrgiou M, Athanasiou A, Kalliala IEJ, et al. Obstetric outcomes after conservative treatment for cervical intraepithelial lesions and early invasive disease. *Cochrane Database Syst Rev*. 2017;11(11):CD012847. Published 2017 Nov 2. doi: <https://doi.org/10.1002/14651858.CD012847>
12. Das D, Sengupta M, Basu K, Tirkey M, Datta C, Chatterjee U. Role of p16/Ki-67 Dual Immunostaining in Detection of Cervical Cancer Precursors. *J Cytol*. 2018;35(3):153-8. doi: [https://doi.org/10.4103/JOC.JOC\\_4\\_17](https://doi.org/10.4103/JOC.JOC_4_17)
13. Verma L, Shamsunder S, Malik S, Arora R. To Evaluate the Role of p16Ink4a Immunocytochemistry for Detection of CIN2+ in Women Detected Screen Positive by Visual Inspection Using Acetic Acid. *J Cytol*. 2020;37(2):82-86. doi: [https://doi.org/10.4103/JOC.JOC\\_89\\_18](https://doi.org/10.4103/JOC.JOC_89_18)
14. Ziemke P, Griesser H. p16-/Ki-67 in der Zervix-Zytologie: Indikationen [Indications for p16/Ki-67 in cervical cytology]. *Pathologie*. 2017;38(1):38-44. doi: <https://doi.org/10.1007/s00292-016-0262-9>

Стаття надійшла до редакції  
29.04.2020

