





Л.Б. Галич^{1*}, 
В.Д. Куроєдова¹, 
Н.В. Цветкова¹, 
Л.В. Галич² 

ОРТОДОНТИЧНА ТА ОРТОПЕДИЧНА РЕАБІЛІТАЦІЯ ДОРΟΣЛИХ ПАЦІЄНТІВ ІЗ ВРОДЖЕНИМ НЕЗРОЩЕННЯМ ВЕРХНЬОЇ ГУБИ ТА ПІДНЕБІННЯ (клінічний випадок)

Полтавський державний медичний університет¹

вул. Шевченка, 23, Полтава, 36000, Україна

Навчально-науковий медичний інститут Сумського державного університету²

вул. Санаторна, 31, Суми, 40000, Україна

Poltava State Medical University¹

Shevchenko str., 23, Poltava, 36000, Ukraine

Sumy State University Medical Institute²

Sanatorna str., 31, Sumy, 40000, Ukraine

*e-mail: galich.poltava@gmail.com

Цитування: Медичні перспективи. 2024. Т. 29, № 2. С. 237-245

Cited: *Medicni perspektivi*. 2024;29(2): 237-245

Ключові слова: вроджені незрощення, ортодонтичне лікування, брекет-техніка, ортопедичне лікування, естетичні конструкції

Key words: congenital clefts, orthodontic treatment, brace technique, orthopedic treatment, aesthetic structures

Реферат. Ортодонтична та ортопедична реабілітація дорослих пацієнтів із вродженим незрощенням верхньої губи та піднебіння (клінічний випадок). Галич Л.Б., Куроєдова В.Д., Цветкова Н.В., Галич Л.В. Вроджені незрощення верхньої губи, альвеолярного відростка, твердого і м'якого піднебіння відносяться до поширених аномалій розвитку органів людини і за частотою посідають одне з перших місць серед інших вад тіла людини. Вивчення клініки та лікування незрощень верхньої губи та піднебіння, зубоцелепних аномалій, які супроводжують цю ваду, завжди викликали значний інтерес в ортодонтії та ортопедичній стоматології. Це зумовлено тим, що аномалії прикусу в цій групі пацієнтів складні, важко піддаються лікуванню, оскільки морфологічні зміни поєднуються зі значними функціональними порушеннями. Метою роботи було продемонструвати клінічний випадок з ортодонтичної та ортопедичної реабілітації пацієнтів із вродженим двостороннім незрощенням верхньої губи та піднебіння після хейлоуранопластики. Наведено клінічний випадок комплексного лікування пацієнтки 25 років з двостороннім незрощенням верхньої губи, альвеолярного відростка, твердого та м'якого піднебіння після хейлоуранопластики, проведеної в дитячому віці. Під час клінічного дослідження встановлено: неправильна форма верхнього зубного ряду внаслідок його різкого звуження та зубоальвеолярного вкорочення в ділянці ікл та перших премолярів. Сформовані зворотній глибокий прикус, хибна прогенія із сагітальною щілиною до 10 мм, двосторонній вестибулярний перехресний прикус, контакт спостерігається на перших та других молярах верхньої та нижньої щелеп, адентія 12, 22, 23. При різкому звуженні верхнього зубного ряду на першому етапі ортодонтичного лікування було застосовано апарат Норда. На другому етапі було застосовано брекет-техніку, а саме техніку прямої дуги. Після розширення та подовження верхнього зубного ряду, створення місця для відсутніх зубів, зменшення розмірів нижнього зубного ряду шляхом видалення 34, 44 пацієнтка продовжила лікування у стоматолога-ортопеда. На прийомі в лікаря стоматолога-ортопеда після проведеного об'єктивного та суб'єктивного обстеження пацієнтці був встановлений діагноз: III клас, I підклас за Кеннеді на верхній щелепі. Установлені дефекти альвеолярного відростка верхньої щелепи, що утворилися внаслідок адентії зубів, сполучення присінка порожнини рота з порожниною носа в місцях незрощення альвеолярного відростка. У цій клінічній ситуації показано виготовлення цілісної естетико-косметичної конструкції, а саме металокерамічного мостоподібного протеза з обтуруючими частинами. Таким чином, продемонстрований клінічний випадок можливо розглядати як один з методів комплексної ортодонтичної та ортопедичної реабілітації дорослих пацієнтів із вродженими незрошеннями верхньої губи, альвеолярного відростка та піднебіння.

Abstract. Orthodontic and orthopedic rehabilitation of adult patients with congenital cleft lip and palate (clinical case). Halych L.B., Kuroyedova V.D., Tsvetkova N.V., Halych L.V. Congenital cleft lip, alveolar process, hard and soft palate are common anomalies of the development of human organs and in terms of frequency occupy one of the first places among other defects of the human body. The clinical study and treatment of cleft lip and palate, malocclusions

that accompany this defect have always been of great interest in orthodontics and orthopedic dentistry. This is due to the fact that malocclusions in this group of patients are complex and difficult to treat, as morphological changes are combined with significant functional disorders. The aim of the work was to demonstrate a clinical case of orthodontic and orthopedic rehabilitation of patients with congenital bilateral cleft lip and palate after cheilouranoplasty. A clinical case of a complex treatment of a 25-year-old female patient with bilateral cleft lip, alveolar process, hard and soft palate after cheilouranoplasty performed in childhood is presented. During the clinical examination, an irregular shape of the upper dentition was established due to its sharp narrowing and alveolar shortening in the area of canines and first premolars. A deep reverse bite was formed, a false progeny with a sagittal fissure of up to 10 mm, bilateral vestibular crossbite, contact on the first and second molars of the upper and lower jaws was observed, adentia 12, 22, 23. With a sharp narrowing of the upper dentition at the first stage of orthodontic treatment, Nord's apparatus was used. At the second stage, the brace technique was applied, namely, the straight arch technique. After expanding, lengthening the upper dentition, creating space for missing teeth, reducing the size of the lower dentition by removing 34, 44, the patient continued treatment at the orthopedic department. At an appointment with an orthopedic dentist, after an objective and subjective examination, according to Kennedy the patient was diagnosed as III class, I subclass of the upper jaw. Defects of the alveolar process of the upper jaw, formed as a result of adentia, connection of the oral cavity with the nasal cavity in places of non-union of the alveolar process were established. In this clinical situation, the manufacturing of a complete esthetic-cosmetic structure, namely a metal-ceramic dental bridge with obturating parts is indicated. Thus, the demonstrated clinical case can be considered as one of the methods of a complex orthodontic and orthopedic rehabilitation of adult patients with congenital cleft lip, alveolar process and palate.

Вроджені незрощення верхньої губи, альвеолярного відростка, твердого і м'якого піднебіння відносяться до поширених аномалій розвитку органів людини і за частотою посідають одне з перших місць серед інших вад тіла людини [1, 2].

Вивчення клініки та лікування незрощень верхньої губи та піднебіння, зубощелепних аномалій, які супроводжують цю ваду, завжди викликали значний інтерес в ортодонтії та ортопедичній стоматології [3, 4]. Це зумовлено тим, що аномалії прикусу в цій групі пацієнтів складні, важко піддаються лікуванню, оскільки морфологічні зміни поєднуються зі значними функціональними порушеннями. Ступінь вираженості морфологічних та функціональних порушень з віком посилюється [5, 6]. Безперечно, вроджені вади обличчя протягом усього життя створюють стресову ситуацію для пацієнтів і, як наслідок, впливають також на стан тканин періодонта [7]. Треба зазначити, що під час хірургічного втручання, тобто закриття щілинних дефектів верхньої губи, альвеолярного відростка, м'якого та твердого піднебіння, пошкоджуються зони росту верхньої щелепи, що впливає на тип росту не тільки верхньої щелепи, але й нижньої, та відображається на естетиці обличчя [8].

Проблема реабілітації дітей із вродженими незрощеннями піднебіння багатогранна і складна. Провідна мета реабілітаційних заходів – відновити анатомічну цілісність тканин твердого і м'якого піднебіння, функції артикуляційного та жувального апаратів, сформувані умови для правильного мовлення і забезпечити максимальну естетичну реабілітацію дитини [9].

Після проведення хейло- та уранопластики без своєчасного ортодонтичного лікування підвищується ступінь вираженості анатомічних

порушень, що з віком потребує комплексної реабілітації, а саме: втручання не тільки ортодонтів, а й лікарів стоматологів-ортопедів [10]. Тому будь-який досвід лікування вроджених незрощень верхньої губи, альвеолярного відростка, твердого та м'якого піднебіння є дуже корисним для практичної охорони здоров'я.

Мета дослідження – демонстрація клінічного випадку ортодонтичної та ортопедичної реабілітації при вродженому двосторонньому незрощенні верхньої губи та піднебіння після хейлоуранопластики.

Дослідження схвалено комісією з питань етики наукових досліджень, експериментальних розробок і наукових творів Полтавського державного медичного університету (витяг з протоколу засідання № 221 від 22 листопада 2023 р.) та проведено за письмовою згодою пацієнта на проведення досліджень і відповідно до принципів біоетики, викладених у Гельсінській декларації «Етичні принципи медичних досліджень за участю людей» та «Загальній декларації про біоетику та права людини (ЮНЕСКО)».

МАТЕРІАЛИ ТА МЕТОДИ ДОСЛІДЖЕНЬ

Дослідження щелепно-лицевої ділянки проводилось у пацієнтки Л. 25 років. Використаний клінічний метод дослідження, що враховує суб'єктивні (скарги, анамнез життя, анамнез захворювання) та об'єктивні (позаротове та внутрішньоротове обстеження) складові. Лікування проводилось у два етапи: ортодонтичний та ортопедичний.

РЕЗУЛЬТАТИ ТА ЇХ ОБГОВОРЕННЯ

За ортодонтичною допомогою звернулася пацієнтка Л. 25 років зі скаргами на косметичний дефект у щелепно-лицьовій ділянці. З анамнезу:

вроджене наскрізне двостороннє незрощення верхньої губи, альвеолярного відростка, твердого та м'якого піднебіння, хейлопластика проведена до року життя, уранопластика – у 5 років. З 8 до 10 років проводилося ортодонтичне лікування із застосуванням знімних апаратів для розширення та подовження верхнього зубного ряду. Лікування не було закінчено, перервано з вини пацієнтки та продовжено лише у віці 25 років.

Під час об'єктивного обстеження лікарем-ортодонтотом у пацієнтки спостерігається наявність

двосторонніх рубців на верхній губі, деформація крил носа, двостороннє з'єднання присінка ротової порожнини з нижнім носовим ходом. У передній ділянці верхньої щелепи зменшено глибину присінка порожнини рота.

Міжщелепна кістка займає аномальне положення, рубцева деформація піднебіння із закриттям вторинного дефекту фрагментом язика. Порушується форма верхнього зубного ряду, яка набуває трикутної форми внаслідок його різкого його звуження, є адентія 12, 22, 23 (рис. 1).



Рис. 1. Клініко-морфологічні зміни верхньої щелепи

Спостерігається зубоальвеолярне вкорочення в ділянці ікл та перших премолярів, сформовані зворотній глибокий прикус, хибна прогенія із сагітальною щілиною до 10 мм,

двосторонній вестибулярний перехресний прикус, контакт лише на перших та других молярах верхньої та нижньої щелеп (рис. 2).

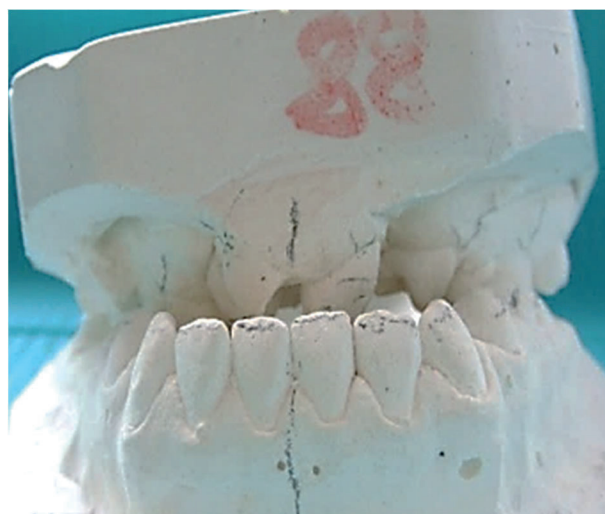
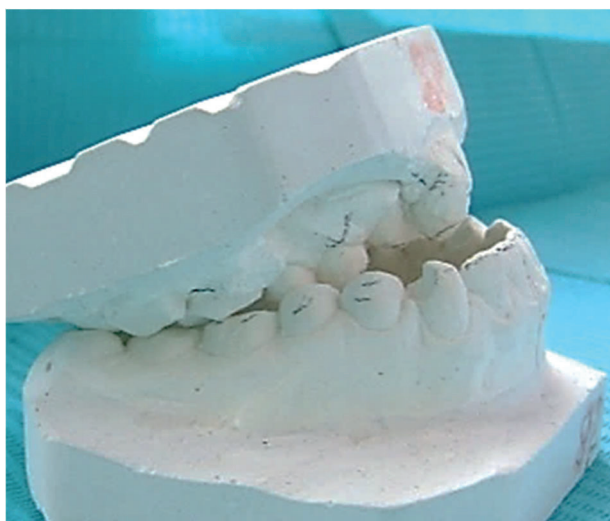
Рис. 2. Клініко-морфологічні зміни прикусу (передня та бокова проекції)

Ортодонтичне лікування різко виражених зубоцелепних аномалій у підлітків та дорослих проводять переважно за допомогою незнімних ортодонтичних апаратів, брекет-техніки. При

різкому звуженні верхнього зубного ряду доцільно використовувати апарат Норда, який було застосовано на першому етапі ортодонтичного лікування цієї пацієнтки (рис. 3).

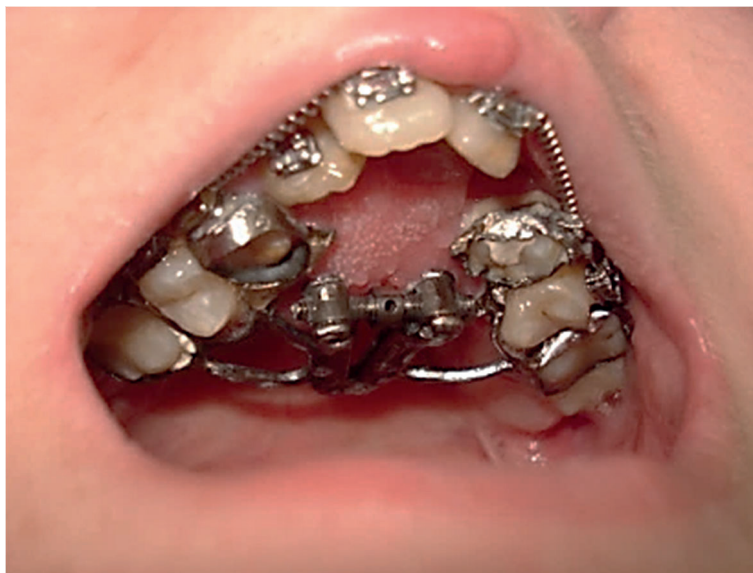

Рис. 3. Перший етап ортодонтичного лікування – апарат Норда в порожнині рота

На другому етапі було підключено брекет-техніку із застосуванням розширювальних пружин для створення місця для відсутніх зубів (рис. 4).

Незважаючи на розширення, подовження верхнього зубного ряду, створення місця для

відсутніх зубів, нижній зубний ряд був більший за верхній, що не є гармонійно. Тому було прийнято рішення щодо зменшення розмірів нижнього зубного ряду шляхом видалення 34, 44 та фіксації брекет-техніки на нижню щелепу (рис. 5).

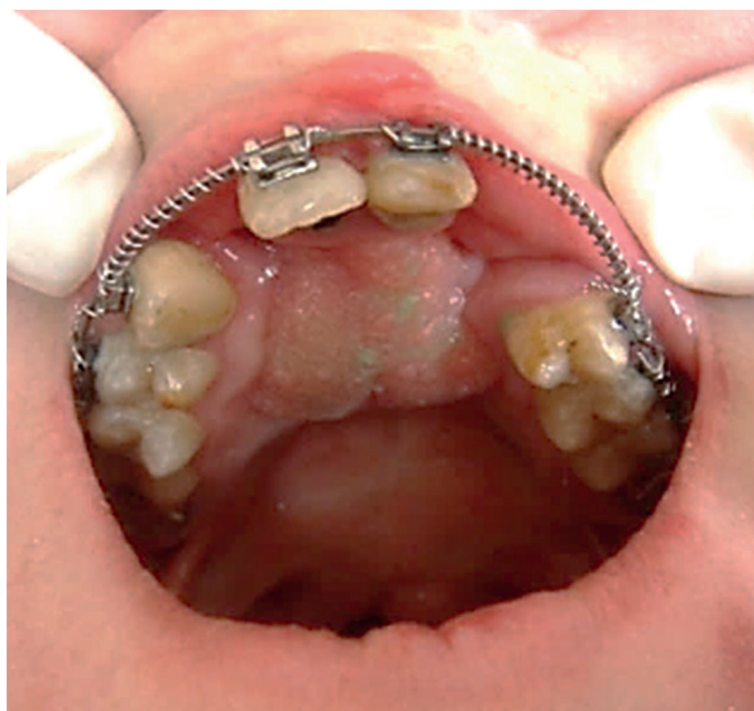

Рис. 4. Другий етап ортодонтичного лікування – брекет-техніка з розширювальними пружинами на верхньому зубному ряді

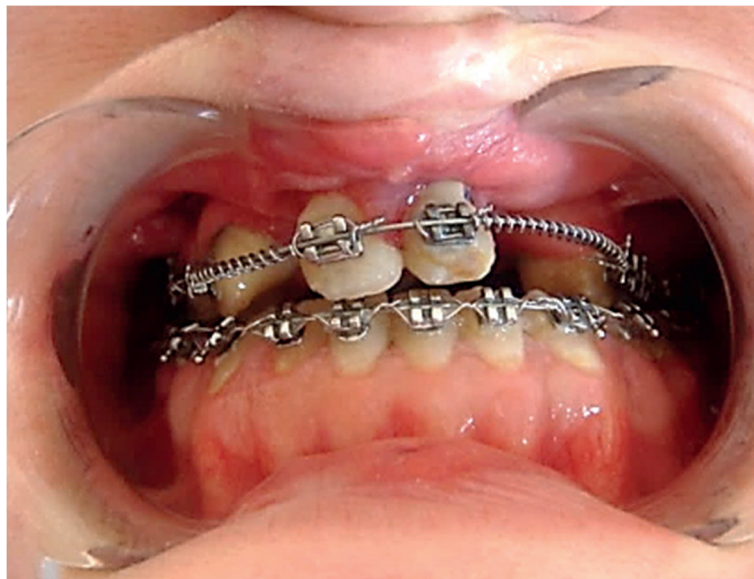

Рис. 5. Брекет-техніка на нижньому зубному ряді. Переміщення зубів після видалення 34, 44

Після ортодонтичної корекції верхнього та нижнього зубних рядів пацієнтка скерована до лікаря стоматолога-ортопеда для подальшої реабілітації.

На прийомі в лікаря стоматолога-ортопеда, після проведеного об'єктивного та суб'єктивного обстеження, пацієнтці був встановлений діагноз: III клас I підклас за Кеннеді на верхній щелепі. Установлені дефекти альвеолярного відростка верхньої щелепи, що виникли внаслідок адентії зубів у ділянці незрощення альвеолярного відростка та створюють сполучення присінка порожнини рота з порожниною носа. У цій клінічній ситуації, враховуючи рухливість фрагментів верхньої щелепи, показано виготовлення цілісної естетико-косметичної конструкції, а саме металокерамічного мостоподібного протеза з obturуючими частинами.

Під час першого відвідування проведено препарування твердих тканин опорних 11, 13, 14, 21, 24, 25 з урахуванням шляху введення протеза. Робочий подвійний відбиток знято силіконовим матеріалом. Особлива увага приділена відображенню на відбитку ділянок дефектів альвеолярних відростків верхньої щелепи. Отримано допоміжний відбиток зубів-антагоністів, а також проводиться реєстрація оклюзії. Відбитки передані в лабораторію.

У зуботехнічній лабораторії виготовлена розбірна модель із супергіпсу IV класу. Моделі гіпсували в оклюдатор в центральному співвідношенні. На цьому етапі моделювали каркас майбутнього протеза. Спочатку, для ізоляції опорних гіпсових зубів, використовують спеціальні лаки. Після висихання лаку зубний технік починає моделювати безпосередньо воскові композиції опорних коронок. Після цього переходять до моде-

лювання проміжної частини, для чого використовують інзому та стандартні пустотілі заготовки. Наступний етап – формування ливникової системи. Відлитий каркас обробили піскоструминним апаратом під тиском 5 атмосфер із застосуванням оксиду алюмінію. Після цього зубний технік виконав остаточну обробку каркаса та припасував його на моделі. Каркас передано в клініку для перевірки точності литва в порожнині рота (рис. 6).

Клінічний етап перевірки якості каркаса майбутнього протеза передбачає контроль точності прилягання опорних коронок до тканин пародонта. Він легко накладається та легко виводиться з протезного ложа. При перевірці оклюзійного співвідношення встановлена достатня висота, яка становить 2 мм. Каркас відповідає всім вимогам. Визначено колір майбутньої конструкції – А2. Після дезінфекції каркас передано в лабораторію.

У зуботехнічній лабораторії, для створення шорсткості поверхні та збільшення площі контакту з матеріалом облицювання, каркас обробили алмазними борами та в піскоструминному апараті. Для очищення поверхні каркаса від частинок піску його кип'ятили протягом 5 хвилин, після чого знежирили етилацетатом. Провели термічну обробку висушеного каркаса для створення окисного шару, що є необхідним для міцного з'єднання каркаса з керамічною масою.

Опаковий шар формували з базисної або ґрунтової маси, попередньо змішавши її з дистильованою водою, використовуючи пензлик та рифлений шпатель. Надлишок вологи прибирали серветкою. Товщина опаківального шару мінімальна.



Рис. 6. Каркас литого мостоподібного металокерамічного протеза

Після цього переходять до нанесення дентинного шару кераміки. Наносять його невеликими порціями, надлишок вологи видаляють серветками, конденсують. Дентинною масою формують анатомічну форму зуба, після чого наносять

емалевий шар. Перехід від дентинної до емалевої маси робили плавним, орієнтуючись на колір природних зубів, що визначили на клінічному прийомі за допомогою розкольоровки (рис. 7).

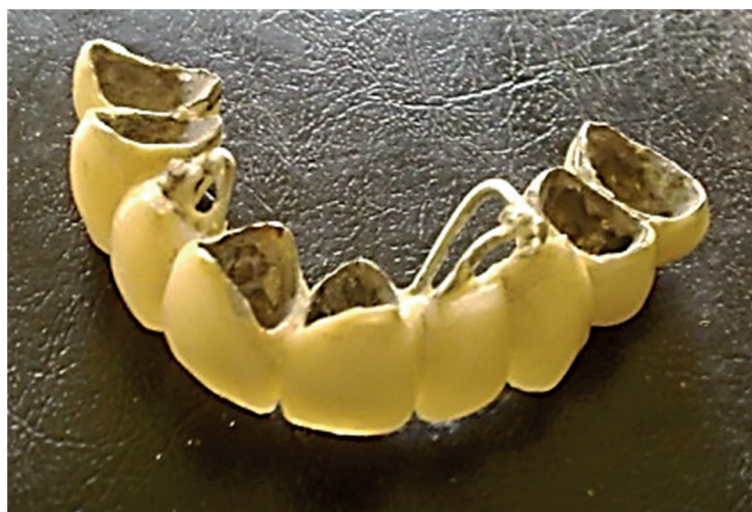

Рис. 7. Каркас мостоподібного металокерамічного протеза з нанесеною дентинною масою та ретенційним пунктом для створення штучних ясен

У ділянках дефектів альвеолярного відростка обтуруючу частину формували з керамічної маси, що використовують для ясенного краю. Вона має колір природних ясен (рис. 8).

У клініці провели ретельний огляд конструкції: з анатомічної, естетичної, функціональної сторони. Оцінювали характер міжжувальних співвідношень. Звертали увагу на міжзубні контакти. Після цього нанесли останній шар – глазур,

що надає всій конструкції блиску. Особливістю використання металокерамічних протезів у пацієнтів з аномаліями прикусу, що були проліковані ортодонтично, як у наведеному випадку, є те, що готова конструкція фіксується тимчасово, близько 4 місяців. Пацієнтка підлягає диспансерному спостереженню. Постійно протез фіксується на склоіономерний цемент (рис. 9).

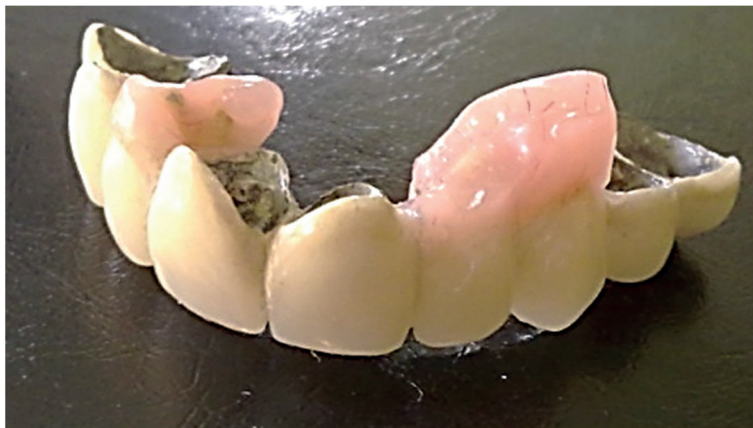

Рис. 8. Готовий мостоподібний металокерамічний протез зі штучними яснами

У результаті комплексного підходу до реабілітації дорослого пацієнта із вродженим наскрізним двостороннім незрощенням верхньої губи, альвеолярного відростка та піднебіння після хейлоуранопластики під час ортодонтичного лікування збільшено розміри верхнього зубного ряду, створено місце для відсутніх зубів, проведено корекцію зубоальвеолярної висоти, змен-

шено в розмірах нижній зубний ряд. Під час ортопедичного лікування заміщено дефекти верхнього зубного ряду, стабілізовано рухливість фрагментів верхньої щелепи, усунуто сполучення присінка порожнини рота з нижнім носовим ходом, досягнуто множинних міжкльозійних контактів і, як наслідок, відновлена жувальна ефективність (рис. 10).

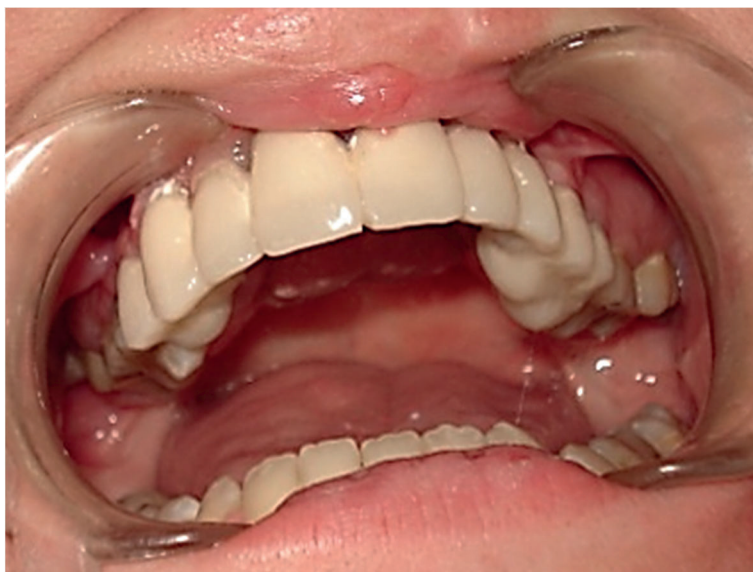

Рис. 9. Зафіксований у порожнині рота пацієнта мостоподібний металокерамічний протез зі штучними яснами

Демонстрація клінічного випадку, який ми навели, перегукується з дослідженнями інших авторів щодо вивчення морфологічних змін стану окремих зубів, зубних рядів та прикусу в пацієнтів із вродженим наскрізним незрощенням верхньої губи та піднебіння після хейлоуранопластики [2, 3]. З віком, як показує приклад нашої пацієнтки, деформація верхньої щелепи

набуває тяжких форм, що підтверджується даними інших дослідників [1].

Науковці мають різне бачення підходу до комплексної реабілітації такої групи пацієнтів залежно від віку, клінічної ситуації, ресурсів лікаря та пацієнта. Деякі автори пропонують використовували комп'ютерні програми з метою моделювання верхньої та нижньої щелепи та на

підставі отриманих даних обирати раціональну конструкцію апарата [10]. Макарова О.М. та інші пропонують для протезування таких пацієнтів після ортодонтичної підготовки використовувати фрезеровані капи цифрового моделювання, виготовлені з «Multistratum flexible» [9]. Незва-

жаючи на велику увагу з боку дослідників до проблеми лікування пацієнтів із вродженим незрощенням верхньої губи та піднебіння, необхідно комплексно підходити до реабілітації цієї категорії пацієнтів, що, як один з методів вирішення проблеми, відображено в нашій роботі.

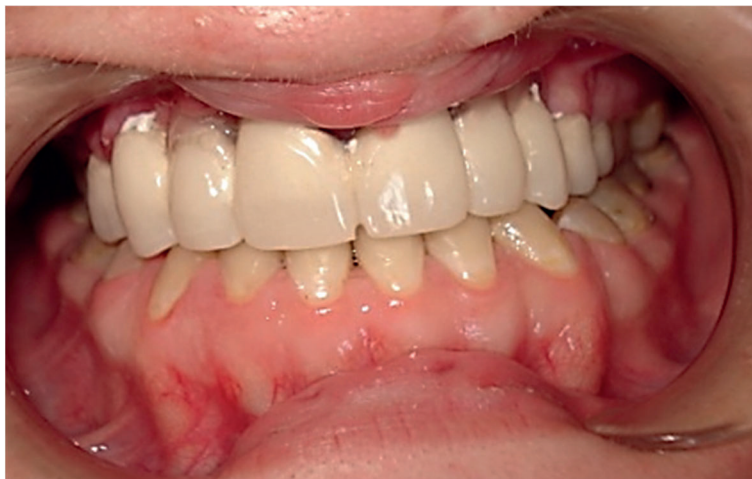

Рис. 10. Результат комплексної реабілітації пацієнтки

ВИСНОВКИ

1. Описаний нами клінічний випадок показує, що в пацієнтів із вродженим наскрізним незрощенням верхньої губи та піднебіння зубощелепні аномалії та деформації після хейлоуранопластики без ортодонтичного втручання з віком набувають тяжких форм: різке звуження верхнього зубного ряду, зворотній глибокий прикус, хибна прогенія, двосторонній вестибулярний перехресний прикус, контакт лише на перших та других молярах верхньої та нижньої щелепи.

2. У пацієнтів додаються ортопедичні проблеми: дефекти зубних рядів та альвеолярного відростка верхньої щелепи, що утворилися внаслідок адентії зубів, що знижує жувальну ефективність, сполучення присінка порожнини рота з порожниною носа.

3. Продемонстрований клінічний випадок можливо розглядати як один з методів комплексної ортодонтичної та ортопедичної реабілітації дорослих пацієнтів із вродженими незрощеннями верхньої губи, альвеолярного відростка та піднебіння.

Внески авторів:

Галич Л.Б. – концептуалізація, курація даних;
 Куроєдова В.Д. – методологія, ресурси;
 Цветкова Н.В. – дослідження, візуалізація;
 Галич Л.В. – програмне забезпечення.

Фінансування. Дослідження не має зовнішніх джерел фінансування.

Конфлікт інтересів. Автори заявляють про відсутність конфлікту інтересів.

REFERENCES

1. Vyas T, Gupta P, Kumar S, Gupta R, Gupta T, Singh HP. Cleft of lip and palate: a review. *J Family Med Prim Care*. 2020 Jun 30;9(6):2621-5. doi: https://doi.org/10.4103/jfmpe.jfmpe_472_20

2. Oliinyk AY, Oliinyk HV. [Features of dentoalveolar deformities in patients with congenital cleft lip and palate (literature review)]. *Klinichna stomatolohiia*. 2020;4:45-54. Ukrainian. doi: <https://doi.org/10.11603/2311-9624.2019.4.10881>

3. Oliinyk AY. [Characteristic features of the formation and dynamics of upper jaw dentition in patients

with left-sided transverse congenital clefts after surgery]. *Naukovyi visnyk Uzhhorodskoho universytetu: Ser.: Medytsyna*. 2016;1(53):111-7. Ukrainian. doi: <https://doi.org/10.24061/2413-0737.XIX.4.76.2015.228>

4. Krezel JD, Friel T, Waia S, Clark P, Taylor PD. Prosthetic rehabilitation of a repaired cleft palate with use of a two-part hinged magnet retained removable prosthesis. *J Prosthodont*. 2021;30(5):454-7. doi: <https://doi.org/10.1111/jopr.13353>

5. Bhutiani N, Tripathi T, Verma M, Bhandari PS, Rai P. Assessment of treatment outcome of presurgical

nasoalveolar molding in patients with cleft lip and palate and its postsurgical stability. *Cleft Palate Craniofac J.* 2020 Jun;57(6):700-6.

doi: <https://doi.org/10.1177/1055665620906293>

6. Mancini L, Gibson TL, Grayson BH, Shetye PR. Orthodontic treatment in adolescents with cleft lip and palate. *Semin Orthod.* 2017;23(3):295-304.

doi: <https://doi.org/10.1053/j.sodo.2017.05.005>

7. Yelins'ka AM, Akimov OY, Kostenko VO. Role of AP-1 transcriptional factor in development of oxidative and nitrosative stress in periodontal tissues during systemic inflammatory response. *Ukr Biochem J.* 2019;91(1):80-5.

doi: <https://doi.org/10.15407/ubj91.01.080>

8. Halych LV, Halych LB. Impact of malocclusion of III according to Angle's classification method on facial esthetics. *Wiad Lek.* 2021;74(7):1600-4.

doi: <https://doi.org/10.36740/WLek202107109>

9. Makarova OM, Semeniaka MV, Balia HM, Kuroie-dova VD. [Orthodontic and orthopedic rehabilitation of patients with nonunions of the upper lip, alveolar process, hard and soft palate]. *Ukr Stomat almanakh.* 2018;4:55-9. Ukr.

10. Makieiev VF, Oliinyk AIu. [Orthopedic rehabilitation of patients with congenital clefts of the upper lip and palate by different kinds of prosthetic constructions using own dentition deformations]. *Novyny stomatolohii.* 2017;3:43-50. Ukrainian.

Стаття надійшла до редакції 11.12.2023;
затверджена до публікації 11.03.2024

