

**А.Г. Сірко,  
Д.М. Романуха**

## **ОПТИМІЗАЦІЯ ХІРУРГІЧНОГО ЛІКУВАННЯ ЕПІДЕРМОЇДНИХ ПУХЛИН ГОЛОВНОГО МОЗКУ**

*ДЗ «Дніпропетровська медична академія МОЗ України»  
кафедра нервових хвороб та нейрохірургії ФПО  
(зав. – д. мед. н., проф. Л.А. Дзюк)  
пл. Жовтнева, 14, Дніпропетровськ, 49044, Україна  
SE "Dnipropetrovsk medical academy of Health Ministry of Ukraine"  
Dzerzhinsky str., 9, Dnipropetrovsk, 49044, Ukraine  
e-mail: neuosirko@mail.ru  
e-mail dimadom9@mail.ru*

**Ключові слова:** епідермоїдна пухлина, епідермоїдна кіста, холестеатома, хірургічне лікування, ускладнення, рецидив епідермоїда

**Key words:** epidermoid tumor, epidermoid cysts, cholesteatoma, surgical treatment, complications, epidermoid recurrence

**Реферат.** Оптимизация хирургического лечения эпидермоидных опухолей головного мозга. Сирко А.Г., Романуха Д.Н. Несмотря на относительно редкую встречаемость эпидермоидных опухолей головного мозга (ЭОГМ), среди оперированных больных отмечаются достаточно высокие показатели послеоперационной летальности и высокая частота рецидива опухоли. Цель исследования – улучшение результатов лечения больных с ЭОГМ путем определения оптимальной лечебной тактики. Проведено ретроспективное исследование 17 больных с верифицированной ЭОГМ и анализ литературных источников, посвященных различным проблемам их хирургического лечения. За локализацией ЭОГМ распределились следующим образом: субтенториальная локализация отмечена у 8 (47%) больных, супратенториальная – у 7 (41%). У двух больных (12%) опухоль распространялась супрасубтенториально. Интра- и послеоперационные осложнения отмечены в 3 (18%) случаях; с ухудшением неврологического статуса было выписано 18% (3 пациентов), а послеоперационная летальность составила 6% (1 больной). Актуальным остается вопрос степени радикальности удаления эпидермоидов, так как их неполное удаление приводит к рецидиву заболевания в различные периоды с момента операции. За период проведения исследования (с 2000 по 2013 год) рецидивов опухоли не наблюдалось. На основе полученного опыта изложены основные пути решения возникающих проблем при хирургическом лечении ЭОГМ. Основная цель при удалении эпидермоидов заключается в тотальном удалении опухоли при условии предупреждения ятрогенного повреждения сосудов, нервов и функционально важных участков мозга. Радикальное удаление холестеатом с применением микрохирургической техники при относительно низком уровне осложнений обеспечивает длительный безрецидивный период и высокое качество жизни оперированных больных.

**Abstract.** Optimization of surgical treatment of epidermoid brain tumors. Sirko A.G., Romanukha D.N. Despite the relatively rare occurrence of epidermoid brain tumors (EBT), high rates of postoperative mortality and a high incidence of tumor recurrence are marked in the operated patients. The purpose of research is to improve treatment results of patients with EBT by determining optimal treatment tactic. A retrospective research of 17 patients with verified EBT was carried out and literary sources on various problems of their surgical treatment were analyzed. By localization EBT were divided as following: subtentorial localization was observed in 8 (47%) patients, supratentorial – in 7 (41%). Two patients (12%) had suprasubtentorial localisation of EBT. Intra- and postoperative complications were observed in 3 (18%) of cases; of patients 18% (3 patients) were discharged with deterioration of neurological status. The main purpose in EBT removing is total tumor removal in conditions of preventing iatrogenic injury of vessels, nerves and functionally important brain areas. Radical removal of cholesteatomas using microsurgical techniques with relatively low complication level provides a long disease-free period and a high quality of life of operated patients.

Епідермоїдні пухлини головного мозку (ЕПГМ) зустрічаються відносно рідко, з частотою близько 0,2 – 1,5% від усіх первинних інтракраніальних новоутворень [11]. ЕПГМ характеризуються своїми особливостями діагностики та лікування.

Одне з найбільших спостережень представлено Трошем Р.М. и соавт. [4]. Авторами проаналізовано 53 випадки оперативних втручань з приводу епідермоїдних пухлин (ЕП) задньої черепної ямки (ЗЧЯ), з них 37 пухлин локалізувались у мостомозочковому куті (ММК) та 16 у

IV шлуночку. Тотальне видалення пухлини досягнуто в 10 (19%) хворих, субтотальне – у 32 (60%) та часткове – у 10 (19%). В 1 випадку (2%) пухлина не була діагностована за життя хворого, який помер після проведеної вентрикулоцистерностомії. Летальність у досліджуваній групі хворих становила 26%, померло 14 оперованих хворих. Летальність при ЕП ММК становила 19% (померло 7 хворих), при ЕП IV шлуночка – 44% (померло 7 хворих). Рецидив пухлини відмічений у 5 (9%) хворих.

Lopes M. et al. [13] повідомили про свій досвід хірургічного лікування епідермоїдів інтракраніальної локалізації, який базувався на результатах оперативних втручань у 44 хворих. У 35 (80%) випадків досягнуто тотальне чи субтотальне видалення пухлини. Післяопераційна летальність становила 9% (померло 4 хворих). Рецидив пухлини відмічений у 2 (4,5%) хворих.

Підсумовуючи літературні дані, слід зазначити, що, незважаючи на відносно рідку частоту ЕПГМ, серед оперованих хворих відзначаються доволі високі показники післяопераційної летальності та висока частота рецидиву пухлини. ЕП, з одного боку, належать до слабо васкуляризованих пухлин, лише капсула має свою судинну мережу. Строма ЕП взагалі не має власних судин, що значно полегшує їх видалення. З іншого боку, тісний зв'язок пухлини з судинами, черепними нервами та функціонально важливими ділянками мозку утруднює тотальне видалення пухлин і збільшує ризик розвитку післяопераційних ускладнень. Неповне видалення пухлини, в свою чергу, призводить до розвитку рецидивів захворювання у різні періоди з моменту операції.

Враховуючи все вищевикладене, слід зазначити, що проблема хірургічного лікування ЕПГМ потребує подальшого вивчення з метою покращення як найближчих, так і віддалених результатів лікування.

Мета дослідження – покращення результатів лікування хворих з ЕПГМ шляхом визначення оптимальної лікувальної тактики.

Задачі дослідження: провести аналіз найближчих та віддалених результатів лікування ЕПГМ залежно від повноти видалення пухлини; визначити найбільш оптимальну методику видалення ЕПГМ.

### МАТЕРИАЛИ ТА МЕТОДИ ДОСЛІДЖЕНЬ

Проведено аналіз результатів обстеження та хірургічного втручання 17 хворих з верифікованими ЕПГМ, які знаходилися на лікуванні у відділенні церебральної нейрохірургії № 2 комунального закладу “Дніпропетровська обласна

клінічна лікарня ім. І.І. Мечникова” в період з 2000 по 2013 рік включно. Обстежено 10 чоловіків та 7 жінок у віці від 18 до 64 років (у середньому  $37,7 \pm 15,3$  року). До операції всім хворим проводили стандартну спіральну комп'ютерну (КТ) та магнітно-резонансну томографію (МРТ). КТ виконували на томографі GE Hi Speed CT/e Dual 2-зрізовий, МРТ - на магнітному томографі Toshiba 1,5 T Vantage XGV 8-Channel MRI.

Операції проводилися під загальною анестезією: ендотрахеальний наркоз з введенням загальних анестетиків та міорелаксантів. Всі оперативні втручання були проведені з використанням мікроскопа МИКО-ЛОМО (7 випадків) або ОРМІ Vario NC 4 Multivision фірми Carl Zeiss (10 випадків). Використовували мікрохірургічний інструментарій фірм: Aescular, Codman, Rhoton, Medicon.

На першу добу після операції всім пацієнтам виконано контрольне КТ дослідження головного мозку з метою виключення післяопераційних ускладнень. З метою визначення повноти видалення пухлини всім хворим через 1 місяць з моменту операції проводили МРТ дослідження головного мозку з використанням таких режимів: T1, T2, FLAIR, DWI та МРТ в послідовності спін-ехо (CISS режим).

Використовували загальноприйнятту шкалу оцінки радикальності оперативних втручань: видалення менше 50% об'єму пухлини розцінювалось як біопсія, 50-95% – часткове видалення, 95-99% – субтотальне видалення, більше 99% - тотальне видалення [2]. При визначенні повноти видалення пухлини враховували як інтраопераційні дані, так і МРТ головного мозку з оцінкою всіх вищезазначених режимів дослідження.

### РЕЗУЛЬТАТИ ТА ЇХ ОБГОВОРЕННЯ

За локалізацією ЕПГМ розподілились таким чином: субтенторіальна локалізація відзначена у 8 (47%) хворих, супратенторіальна – у 7 (41%). У двох хворих (12%) пухлина поширювалась супра-субтенторіально.

При субтенторіальній локалізації у 5 хворих пухлина розміщувалась у ММК, у 2 – в ділянці IV шлуночка, ще в одного хворого у черв'яку мозочка. При супратенторіальній локалізації у 3 хворих пухлини локалізувались на основі середньої черепної ямки (СЧЯ) з розповсюдженням у скроневу частку, у 2 хворих – на основі передньої черепної ямки (ПЧЯ) з поширенням у лобну частку, у 2 хворих - на конвексимальній поверхні великих півкуль мозку. Супра-субтенторіальне поширення пухлини відзначено у 2 пацієнтів, у цих випадках пухлина поширювалась

через вирізку намету мозочка та була розташована як на основі СЧЯ, так і в ЗЧЯ в ділянці ММК.

Тотальне видалення ЕПГМ досягнуто в 11 (65%) пацієнтів, субтотальне – у 5 (29%), часткове – в одного хворого (6%) (табл.). Субтотальне видалення було зумовлене щільним зрощенням капсули пухлини з оточуючими структурами. Так, у 1 випадку при видаленні пухлини з ММК ділянка капсули щільно спаяна з основною артерією. В іншому випадку при видаленні пухлини в ділянці черв'яка мозочка передня та верхня частини капсули були щільно спаяні з судинами – задньо-нижньою мозочковою артерією та зі стрілоподібним синусом у місці впа-

діння в конфлюенс. Ще в 1 випадку при видаленні пухлини основи СЧЯ, що поширювалась у скроневу частку, відмічено щільне зрощення ділянок капсули з судинами сильвієвої групи та судинним сплетенням бічного шлуночка, базальними венами. У 2 випадках при видаленні пухлин супра-субтенторіальної локалізації констатовано щільне прилягання ділянок капсули до внутрішньої сонної, основної та верхньої мозочкової артерій. У випадку часткового видалення пухлини, яка локалізувалась на дні IV шлуночка, відмічено щільне зрощення нижніх відділів холестеатоми з епендімою IV шлуночка та на ¼ площини епідермоїд глибоко проникав у стовбурову частину (продовгуватий мозок).

### Повнота видалення ЕПГМ залежно від їх локалізації

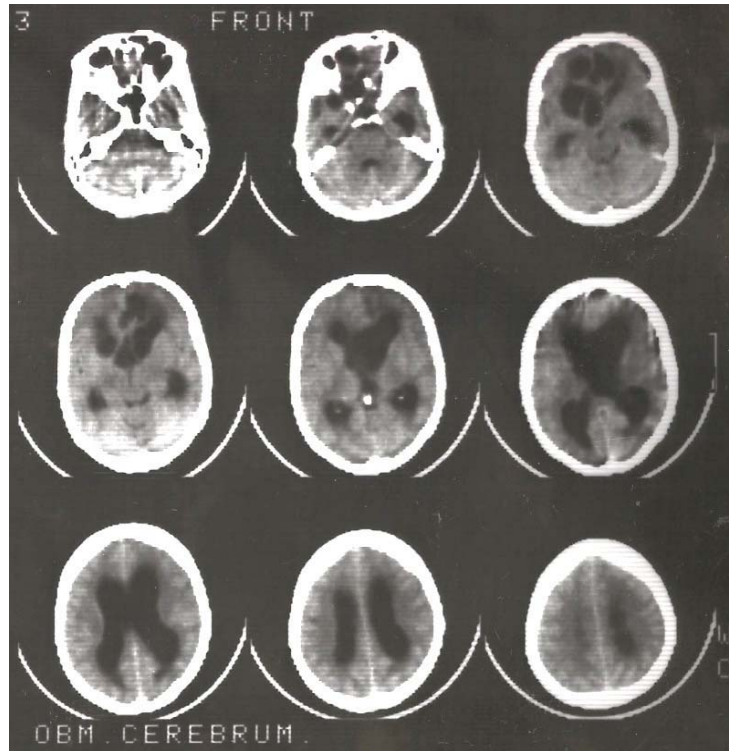
Радикальність видалення	Локалізація пухлини						
	субтенторіальна			супратенторіальна			супра-субтенторіальна
	ММК	IV шлуночок	черв'як мозочка	ПЧЯ	СЧЯ	конвексимальна поверхня	СЧЯ + ЗЧЯ
Тотальне	4	1	-	2	2	2	-
Субтотальне	1	-	1	-	1	-	2
Часткове	-	1	-	-	-	-	-
Всього:	5	2	1	2	3	2	2

Інтра- та післяопераційні ускладнення відзначені у 3 (18%) випадках. В одному випадку під час видалення холестеатоми дна IV шлуночка спостерігалась тахікардія до 100 уд/хв, зумовлена подразненням стовбурових відділів мозку. Зафіксовано два післяопераційні ускладнення. В одному випадку після видалення гігантської ЕПГМ основи середньої черепної ямки відзначалось формування гематоми на місці видаленої пухлини, що потребувало реоперації. В іншому випадку зафіксовано виникнення асептичного менінгіту. Для його лікування нами застосовувались регулярні люмбальні пункції з метою більш швидкої санації ліквору та внутрішньом'язове введення дексаметазону з розрахунку 16 мг на добу протягом 7 днів.

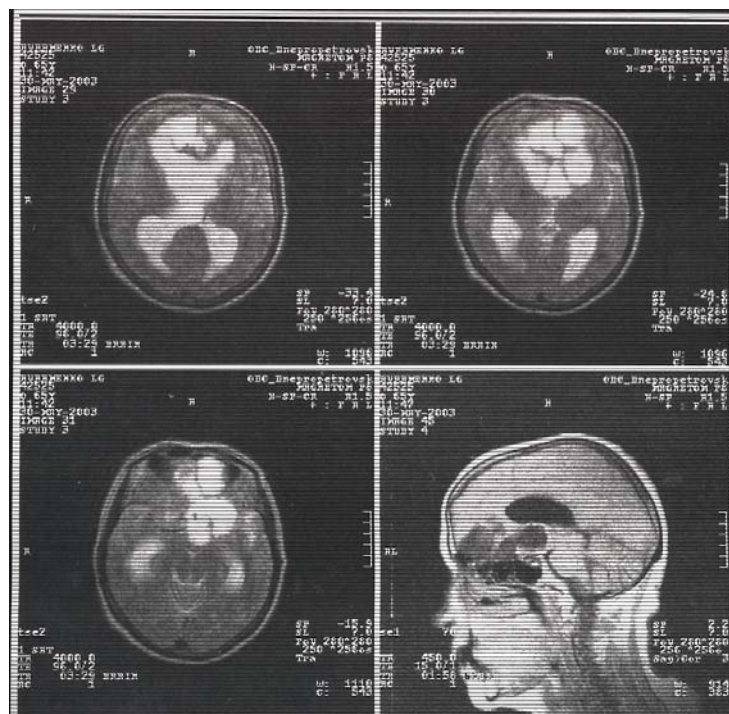
Серед оперованих нами хворих помер один. Післяопераційна летальність становила 6%. Проведено аналіз цього випадку. Хвора 64 років, надійшла до КЗ «Дніпропетровська обласна клінічна лікарня ім. І.І. Мечникова» у тяжкому стані з порушенням свідомості до рівня глибокого приглушення (12 балів за ШКГ). Хворіє понад 8 місяців, погіршення стану протягом останнього тижня. При КТ та МРТ дослідженні виявлена гігантська пухлина основи передньої черепної

ямки, яка поширювалась у праву та ліву лобні частки, третій шлуночок (рис. 1, 2). За своїми характеристиками новоутворення відповідало епідермоїдній пухлині (холестеатомі). Пухлина викликала порушення лікворотоку, виражене гідроцефальне розширення бічних шлуночків з перивентрикулярним набряком.

Хворій виконано втручання – тотальне видалення пухлини одностороннім субфронтальним доступом. Незважаючи на видалення пухлини, стан хворої залишався тяжким, з наростанням рівня порушення свідомості. На третю добу хвора померла. На аутопсії підтверджена повнота видалення пухлини, виявлені ознаки вираженого набряку мозку з вклиненням мигдаликів мозочка у великий потиличний отвір. Ретроспективно, провівши детальний аналіз цього випадку, приходимо до висновку: враховуючи надходження хворої до стаціонару у стані клінічної декомпенсації, пов'язаному з наростанням гідроцефалії, першим етапом слід було виконати зовнішнє дренажування шлуночкової системи. Після ліквідації гідроцефалії з перивентрикулярним набряком, вже другим етапом, виконати більш тривалу та травматичну операцію тотального видалення пухлини.



**Рис. 1.** КТ хворої з гігантською ЕПГМ в лобних частках



**Рис. 2.** МРТ хворої з гігантською ЕПГМ. Чітко візуалізується проростання пухлини у третій шлуночок, виражене гідроцефальне розширення бічних шлуночків з перивентрикулярним набряком

Виходячи з отриманих нами даних, можемо стверджувати, що тотальне видалення епідермоїдів є прийнятним, оскільки тільки в 1 з 11 випадків спостерігався летальний результат, а інтра- та післяопераційних ускладнень не за-

фіксовано. Рецидивів епідермоїдів за період проведення дослідження (з 2000 по 2013 рік) не відмічалось.

Із 16 пацієнтів, які видужали: 11 було виписано з покращенням, 2 – без змін, а 3 – з

погіршенням неврологічного стану. З погіршенням виписано 2 хворих з холестеатомою IV шлуночка та одного хворого з холестеатомою, що локалізувалась супра-субтенторіально. Погіршення стану у хворих з пухлинами IV шлуночка проявлялося появою бульбарного синдрому після операції внаслідок інтраопераційної травми каудальної групи нервів. В одного з цих пацієнтів, окрім бульбарних порушень, спостерігався глибокий тетрапарез, більш виражений у лівих кінцівках, пов'язаний з ішемічними розладами в стовбурі мозку. У хворого з холестеатомою супра-субтенторіальної локалізації відзначено появу правобічного геміпарезу та моторних розладів мови, зумовлених внутрішньомозковим крововиливом у скроневу частку мозку.

Порівнюючи отримані результати з вищевказаними відомими літературними даними, можемо стверджувати, що летальність хворих у нашому дослідженні була меншою. Перевага надавалась більш радикальному видаленню пухлин, як наслідок рецидивів епідермоїдів за період проведення дослідження (з 2000 по 2013 рік) не спостерігалось. Враховуючи отриманий досвід з лікування ЕПГМ констатуємо, що холестеатома – це пухлина, яка перш за все повинна видалятися тотально. Субтотальне або часткове видалення виправдане у хворих зі складним топографо-анатомічним розміщенням пухлини, а саме із залученням судин Вілізєвого кола, функціонально-важливих ділянок стовбуру головного мозку та черепних нервів. Насамперед, це супра-субтенторіальна локалізація та розміщення епідермоїду в IV шлуночку. При субтотальному видаленні слід прагнути залишити якомога меншу ділянку капсули пухлини, яка щільно прилягає до вищевказаних структур, для цього необхідне використання операційного мікроскопа та мікрохірургічної техніки.

Ускладнення хірургічного лікування та наростання неврологічного дефіциту в післяопераційному періоді були безпосередньо пов'язані з локалізацією холестеатом. Інтраопераційні ускладнення виникали при розміщенні пухлини в IV шлуночку, постопераційні – при супра-субтенторіальній локалізації, тобто розповсюдженням епідермоїда по основі СЧЯ та ЗЧЯ, відповідно його гігантськими розмірами. Наростання неврологічного дефіциту зумовлено травмою каудальної групи нервів, появою ішемічних розладів у стовбурі мозку (при розміщенні холестеатом в IV шлуночку) та виникненням внутрішньомозкового крововиливу (при супра-субтенторіальній локалізації). Ретроспективно, причиною летального випадку є: 1)

проведення операції у хворих віком понад 60 років з наявністю супутніх захворювань серцево-судинної системи; 2) несвоєчасна діагностика клінічної маніфестації ЕПГМ, як наслідок проведення оперативного втручання в декомпенсованих хворих; 3) неправильна побудова тактики хірургічного лікування епідермоїду.

З метою збільшення радикальності оперативних втручань, зменшення частоти ускладнень та покращення якості життя хворих нами розроблені такі практичні рекомендації:

1. При видаленні ЕП ЗЧЯ та ЕП супра-субтенторіальної локалізації, для попередження залишання частини холестеатоми, яка не потрапляє в поле зору мікроскопа, вкрай важливим є застосування ендоскопічної асистенції.

2. З метою попередження дисфункції черепних нервів доцільним є проведення МРТ до операції в режимі візуалізації черепних нервів, а також інтраопераційного нейромоніторингу. При видаленні пухлин IV шлуночка бажане застосування методики визначення викликаних потенціалів стовбура мозку.

3. При видаленні ЕПГМ з метою збереження цілісності арахноїдальної оболонки, що вкриває стовбур мозку, судини та нерви, обов'язковим є застосування операційних мікроскопів з використанням максимального оптичного збільшення та спеціального мікроінструментарію (дисекторів, мікроножиць). З метою запобігання травмування черепних нервів аспіратором слід використовувати аспіратори з можливістю регуляції сили відсмоктування як на самому приладі, так і на аспіраційній трубці.

4. У хворих, які перебувають у стані клінічної декомпенсації внаслідок внутрішньої гідроцефалії, слід застосовувати двохетапне хірургічне втручання: дренування шлуночкової системи з наступним видаленням пухлини.

Ефективність застосування розроблених практичних рекомендацій буде визначено на основі вивчення нових, більш репрезентативних груп хворих з ЕПГМ.

#### **ВИСНОВКИ**

1. Хірургічне лікування ЕПГМ вимагає вибору найбільш оптимальної тактики, відповідно до топографо-анатомічного розташування пухлини та загальносоматичного стану пацієнта.

2. Основна мета при видаленні ЕПГМ полягає у тотальному видаленні пухлини за умови попередження ятрогенного пошкодження судин, нервів та функціонально важливих ділянок мозку.

3. Радикальне видалення пухлин із застосуванням мікрохірургічної техніки при відносно

низькому рівні ускладнень забезпечує тривалий безрецидивний період та високу якість життя оперованих хворих.

4. У декомпенсованих хворих з поширенням пухлини в шлуночкову систему та розвитком

гідроцефалії доцільним є розмежування оперативного втручання на етапи. Видалення пухлини слід виконувати лише після ліквідації ознак внутрішньої гідроцефалії.

## СПИСОК ЛІТЕРАТУРИ

1. Асептический менингит при эпидермоидных опухолях задней черепной ямки: профилактика и лечение / Р.М. Трош, А.М. Лисяный, В.В. Гудков [и др.] // Укр. нейрохирург. журнал. – 2000. – № 3. – С. 56-60.

2. Кулик О.В. Комбіноване лікування гліом лобово-кальозної локалізації: автореф. дис. на здобуття наук. ступеня канд. мед. наук: спец. 14.01.05 – «Нейрохірургія» / О.В. Кулик. – К., 2008. – 29 с.

3. Лисяний О.М. Епідермоїдні пухлини задньої черепної ямки (діагностика та лікування): автореф. дис. на здобуття наук. ступеня канд. мед. наук: спец. 14.01.05 – «Нейрохірургія» / О.М. Лисяний. – К., 2000. – 23 с.

4. Оценка эффективности хирургического лечения у больных с эпидермоидными опухолями задней черепной ямки / Р.М.Трош, А.М.Лисяный, В.В.Гудков, П.М.Онищенко // Укр. нейрохирург. журнал. – 2000. – № 2. – С.60-64.

5. Chowdhury F.H. Intracranial epidermoid tumor; microneurosurgical management: an experience of 23 cases / F.H. Chowdhury, M.R. Haque, M.H. Sarker // Asian J. Neurosurg. – 2013. – Vol. 8, N 1. – P. 21-28.

6. Clinical presentation of intracranial epidermoids: a surgical series of 20 initial and four recurred cases / K. Kato, H. Ujiie, T. Higa [et al.] // Asian J. Neurosurg. – 2010. – Vol. 5, N 1. – P. 32-40.

7. Cobbs C.S. Epidermoid and dermoid cyst of the posterior fossa / C.S. Cobbs, L.H. Pitts, C.B. Wilson // Clin. Neurosurg. – 1996. – Vol. 44. – P. 511-528.

8. Doyle K.J. Cerebellopontine Angle Epidermoids: results of Surgical Treatment / K.J. Doyle, A. De la Cruz // Skull Base Surgery – 1996. – Vol. 6, N 1. – P. 27-33.

9. Epidermoids Of The Posterior Cranial Fossa – Surgical Experiences & Review Of Literature / E. Bründl, P. Schödel, O. Ullrich, A. Brawanski, K. Schebesch // Inter. J. Neurosurg. – 2014. – Vol. 10, N 1.

10. Kobata H. Cerebellopontine angle epidermoids presenting with cranial nerve hyperactive dysfunction: pathogenesis and long-term surgical results in 30 patients / H. Kobata, A. Kondo, K. Iwasaki // Neurosurg. – 2002. – Vol. 50. – P. 276-85.

11. Kornienko V. N. Diagnostic Neuroradiology / V. N. Kornienko, I.N. Pronin. – М.: Burdenko Neurosurgical Institute, 2009 – 580 p.

12. Schiefer T.K. Epidermoids of the cerebellopontine angle: a 20-year experience / T.K. Schiefer, M.J. Link // Surgical Neurology. – 2008. – Vol. 70. – P. 584-590.

13. Surgery of intracranial epidermoid cysts. Report of 44 patients and review of the literature / M. Lopes, L. Capelle, H. Duffau, M. Kujas [et al.] // Neurochirurgie. – 2002. – Vol. 48, N 1. – P. 5-13.

14. Surgical strategy for intracranial dermoid and epidermoid tumors: an experience with 33 Patients / J. C. Lynch, A. Aversa, C. Pereira // Surg. Neurol. Inter. – 2014. – Vol. 163.

15. Surgical treatment of intracranial epidermoid tumors / Z. Akar, N. Tanriover, S. Tuzgen, A.M. Kafadar, C. Kaday // Neurol. Med. Chir. – 2003. – Vol. 43. – P. 275-280.

## REFERENCES

1. Trosh RM, Lisyanyu AM, Gudkov VV, Onishchenko PM, Fedirko VO. [Aseptic meningitis with epidermoid tumors of the posterior fossa: prevention and treatment]. *Ukrainskiy neyrokhirurgicheskiy zhurnal*. 2000;3:56-60. Russian.

2. Kulyk OV. [Combined treatment of gliomas fronto-callosal location]. In-t neyrohirurgii' im. akad. A.P. Romodanova AMN Ukrainy: Avtoref. dys. na zdobuttja nauk. stupenja kand. med. nauk. 2008;47. Ukrainian.

3. Lisjanyj OM. [Epidermoid tumors of the posterior cranial fossa (diagnosis and treatment)]. In-t neyrohirurgii' im. akad. A.P. Romodanova AMN Ukrainy: Avtoref. dys. na zdobuttja nauk. stupenja kand. med. nauk. 2000;23. Ukrainian.

4. Trosh RM, Lisyanyu AM, Gudkov VV, Onishchenko PM. [Evaluating the effectiveness of surgical treatment in patients with epidermoid tumors of the posterior fossa]. *Ukrainskiy neyrokhirurgicheskiy zhurnal*. 2000;2:60-64. Russian.

5. Chowdhury FH, Haque MR, Sarker MH. Intracranial epidermoid tumor; microneurosurgical management: an experience of 23 cases. *Asian J Neurosurg*. 2013Jan;8(1):21-8.

6. Kato K, Ujiie H, Higa T, Hayashi M, Kubo O, Okada Y. Clinical presentation of intracranial epidermoids: a surgical series of 20 initial and four recurred cases. *Asian J Neurosurg*. 2010 Jan-Jun;5(1):32-40.

7. Cobbs CS, Pitts LH, Wilson CB. Epidermoid and dermoid cysts of the posterior fossa. *Clin Neurosurg*. 1997;44:511-28.

8. Doyle KJ, De la Cruz A. Cerebellopontine Angle Epidermoids: results of Surgical Treatment. *Skull base surgery*. 1996;6(1):27-33.

9. Bründl E, Schödel P, Ullrich O, Brawanski A, Schebesch K. Epidermoids Of The Posterior Cranial Fossa – Surgical Experiences & Review Of Literature. *The Int J Neurosurg*. 2014;10(1).

10. Kobata H, Kondo A, Iwasaki K. Cerebellopontine angle epidermoids presenting with cranial nerve hyperactive dysfunction: pathogenesis and long-term surgical results in 30 patients. *Neurosurg.* 2002;50:276-85.

11. Kornienko VN, Pronin IN. *Diagnostic Neuro-radiology.* Berlin: Springer. 2009;580.

12. Schiefer TK, Link MJ. Epidermoids of the cerebellopontine angle: a 20-year experience. *Surgical neurology.* 2008;70:584-90.

13. Lopes M, Capelle L, Duffau H, Kujas M, Sichez JP, Van Effenterre R. Surgery of intracranial epidermoid

cysts. Report of 44 patients and review of the literature. *Neurochirurgie.* 2002 Feb;48(1):5-13.

14. Lynch JC, Aversa A, Pereira C. Surgical strategy for intracranial dermoid and epidermoid tumors: an experience with 33 Patients. *Surg Neurol Int.* 2014;5(163).

15. Akar Z, Tanriover N, Tuzgen S, Kafadar AM, Kunday C. Surgical treatment of intracranial epidermoid tumors. *Neurol Med Chir.* 2003;43:275-80.

Стаття надійшла до редакції  
13.02.2015



УДК 616.155.392-036.1:577.21:575-08:615.355:615.015.8

**К.Б. Котлярчук,  
З.В. Масляк,  
А.С. Лук'янова,  
О.М. Цяпка,  
І.О. Селіна\*,  
Г.В. Усенко\***

## **МОЛЕКУЛЯРНО-ГЕНЕТИЧНІ ТА ЦИТОГЕНЕТИЧНІ ДЕТЕРМІНАНТИ ПЕРВИННОЇ РЕЗИСТЕНТНОСТІ АБО ВТРАТИ ВІДПОВІДІ НА ЛІКУВАННЯ ІНГІБИТОРАМИ ТИРОЗИНкіНАЗИ ХВОРИХ НА ХРОНІЧНУ МІЄЛОЇДНУ ЛЕЙКЕМІЮ**

*ДУ «Інститут патології крові та трансфузійної медицини НАМН України»*

*вул. Генерала Чупринки, 45, Львів, 79044, Україна*

*КЗ «Дніпропетровська міська багатопрофільна клінічна лікарня № 4» \**

*вул. Близня, 31, Дніпропетровськ, 49600, Україна*

*SI «Institute of Blood Pathology and Transfusion Medicine of NAMS of Ukraine»*

*General Chuprynky str., 45, Lviv, 79044, Ukraine*

*ME «Multidisciplinary Dnipropetrovsk City Clinical Hospital N 4» \**

*Blyzhnja str., 31, Dnipropetrovsk, 49600, Ukraine*

*e-mail: zvenyslava\_masliak@yahoo.com*

**Ключові слова:** *хронічна мієлоїдна лейкемія, мутації кіназного домену гена BCR-ABL, хромосомні аберації, иматиніб, nilotinіб*

**Key words:** *chronic myeloid leukemia, kinase domain mutations of BCR-ABL gene, chromosome aberrations, imatinib, nilotinib*

**Реферат.** Молекулярно-генетические и цитогенетические детерминанты первичной резистентности или потери ответа на лечение ингибиторами тирозинкиназы больных хронической миелоидной лейкемией. Котлярчук К.Б., Масляк З.В., Лукьянова А.С., Цяпка О.М., Селина И.А., Усенко А.В. Цель работы – анализ молекулярно-генетических и цитогенетических причин резистентности больных хроническим миелолейкозом (ХМЛ) к ингибиторам тирозинкиназы (ИТК) иматинибу (ИМ) и nilотинибу (НИ). Материал и методы. Обследованы 32 больных с ХМЛ, в процессе лечения которых установлена первичная или вторичная резистентность к ИТК. Цитогенетический ответ исследовали методом классического карiotипирования, мутации киназного домена гена BCR-ABL определяли методом прямого секвенирования. Результаты и обсуждение. Частота мутаций составила 37% (12 пациентов), преобладали малочувствительные к nilотинибу мутации - E255K/V; T315I; F359V; Y253H. У 15 пациентов (47%) обнаружены дополнительные хромосомные аберрации (ДХА), которые также могут быть причиной резистентности к ИТК при