

7. Gajton, A. K., Holl, Dzh. Je., Kобрina, V. I. (2008). *Medicinskaj fiziologija*. Moscow : Logosfera, 1296.
8. Verhamme, P., Hoylaerts, M. F. (2009). Hemostasis and inflammation: two of a kind? *Thrombosis J*, 7 (1), 7–15. doi: 10.1186/1477-9560-7-15
9. Cohen, H. J., Pieper, C. F., Harris, T., Rao, K. M. K., Currie, M. S. (1997). The Association of Plasma IL-6 Levels With Functional Disability in Community-Dwelling Elderly. *The Journals of Gerontology Series A: Biological Sciences and Medical Sciences*, 52A (4), M201–M208. doi: 10.1093/gerona/52a.4.m201
10. Van der Poll, T. (2008). Tissue factor as an initiator of coagulation and inflammation in the lung. *Crit Care*, 12 (Suppl 6), S3. doi: 10.1186/cc7026
11. Davies, L. M. et al. (2001). Economic evaluation of enoxaparin as post discharge prophylaxis for deep vein thrombosis in elective hip surgery. *Value Health*, 3 (6), 397–406.

Дата надходження рукопису 16.06.2015

Клигуненко Олена Миколаївна, доктор медичних наук, професор, завідувач кафедри, кафедра анестезіології, інтенсивної терапії та медицини невідкладних станів ФПО, КЗ «Дніпропетровська медична академія МОЗ України», вул. Дзержинського, 9, м. Дніпропетровськ, Україна, 49044
E-mail: kligunenko@yandex.ua

Козіна Ольга Станіславівна, клінічний ординатор, кафедра анестезіології, інтенсивної терапії та медицини невідкладних станів ФПО, «Дніпропетровська медична академія МОЗ України», вул. Дзержинського, 9, м. Дніпропетровськ, Україна, 490443
лікар-анестезіолог, КЗ «Дніпропетровська шоста міська клінічна лікарня» ДОР, вул. Батумська, 13, м. Дніпропетровськ, Україна, 49074
E-mail: kozinao74@gmail.com

УДК: 616.3-091.8

DOI: 10.15587/2313-8416.2015.47561

МОРФОЛОГИЧЕСКАЯ ДИАГНОСТИКА ЗУБЧАТЫХ НЕОПЛАЗИЙ ТОЛСТОЙ КИШКИ

© Е. Г. Курик, В. А. Яковенко, В. В. Баздырев

В статье проведен анализ случаев зубчатых неоплазий (ЗН) толстой кишки с определением частоты выявления и особенностей гистологического строения. По результатам 187 диагностических колоноскопий с биопсией обнаружено, что ЗН являются частой патологией слизистой оболочки толстой кишки. Скрининговая колоноскопия с биопсией является эффективной для диагностики предраковых колоректальных неоплазий, к которым относятся ЗН

Ключевые слова: толстая кишка, зубчатые неоплазии, папиллярно-тубулярные неоплазии, гистологическое строение, частота выявления

Serrated neoplasias (SN) – the sort of pre-cancerous condition of colorectal mucous membrane that have a high oncogenic potential.

Aim of research: *to carry out an analysis of SN cases with determination of its detection rate and peculiarities of histological structure.*

Materials and methods of research. *There were analyzed the results of morphological study of material of 187 diagnostic colonoscopies with biopsy.*

Results and discussion. *In 143 of 187 patients 143 (76 %) were detected 531 colorectal neoplasias (CN). In 72 (77 %) men were detected 305 CN, in 72 (76 %) women – 225 CN (the difference is statistically unreliable ($p > 0,1$). At assessment of CN localization it was noticed that it was localized in the left part of colon reliably more often (76 %) ($p < 0,01$). The detection rate of CN is – 0,75 (143/187), the detection index of CN – 2,76 (517/187). Altogether in 44 % (83/187; 95 % CI (confidence interval) 34,5–51,6) SN was diagnosed; in 64 % (120/187; 95 % CI 57,1–70,7) – papillary-tubular neoplasias. In 33 % (63/187; 95 % CI 27,3–40,7) was observed simultaneous detection in the same patient SN and papillary tubular one. From the 517 CN 195 (38 %) turned out SN, 322 (62 %) – papillary-tubular. SN occur reliably more rarely than papillary-tubular ones ($p < 0,01$; chance ratio 2,73; 95 % CI 2,12–3,51). On histological structure SN were both polypoid and flat.*

Conclusions. *SN is a frequent pathology of colorectal mucous membrane although it occur reliably more rarely than papillary-tubular neoplasias. Screening colonoscopy with biopsy is effective for diagnostics of pre-cancerous colorectal neoplasias such as SN*

Keywords: *colon, serrated neoplasia, papillary-tubular neoplasia, histological structure, detection rate*

1. Введение

В последние десятилетия в большинстве стран мира отмечается неуклонный рост показателей заболеваемости колоректальным раком [1]. По данным Национального канцер реестра Украины в 2013 г. до половины всех случаев заболевания были обнаружены на III-IV стадии заболевания. Именно этим объясняется высокая (36,8 %) летальность этой категории больных в течение одного года с момента диагностики [2]. Чрезвычайно актуальной является проблема диагностики раннего колоректального рака и предраковых заболеваний, прежде всего полиповидных и непалиповидных образований толстой кишки. В настоящее время признают необходимость скрининговой колоноскопии с удалением этих образований [3, 4], что является диагностической и лечебной манипуляцией. Методы эндоскопического исследования с применением методик видеоколоноскопии, хромокопии (метиленовым синим, индигокармином, уксусной кислотой, генциановым фиолетовым), эндоскопии с увеличением, исследования в белом свете, в узкополосном спектре дают возможность оценить состояние слизистой оболочки кишечника и прицельно взять биопсию из патологически измененных участков [5, 6]. Микроскопическое исследование дает возможность установить гистологическое строение образования, что определяет дальнейшую тактику ведения пациента. Также, все большее значение приобретает изучение пато- и морфогенеза колоректальных неоплазий с определением их потенциала малигнизации [7–11].

Зубчатые неоплазии (ЗН) толстой кишки – разновидность предраковых образований слизистой оболочки толстой кишки, которые относительно недавно начали диагностировать в нашей стране. Ранее их диагностировали как аденомы, гиперпластические полипы, однако они имеют специфический генез и характерное морфологическое строение. ЗН имеют высокий онкогенный потенциал и поэтому подлежат удалению [12]. Диагноз ЗН можно поставить только при морфологическом исследовании колонобиоптатов или операционного материала.

2. Обоснование исследования

Проблеме морфологической диагностики ЗН посвящено большое количество англоязычных работ, в то же время русскоязычные работы единичны [13, 14]. В Украине есть публикация, где широко представлены вопросы этиологии, патогенеза, морфологической и эндоскопической диагностики ЗН, но работа носит обзорный характер [15]; морфологические особенности ЗН на собственном материале описаны лишь в одной работе [16].

ЗН – их распространенность, морфологические особенности не изучены в популяции украинских пациентов, а это особенно актуально с учетом роста заболеваемости раком толстой кишки.

3. Цель исследования

Провести анализ случаев ЗН с определением частоты их выявления и особенностей гистологического строения.

4. Материалы и методы исследования

Проанализированы результаты морфологического исследования материала, взятого при проведении 187 диагностических колоноскопий с биопсией (видеоэндоскопы Olympus CF-150; Olympus GIF-160Z; Olympus Optical Co.LTD, Токио, Япония), на базе Медицинского Центра «Универсальная клиника «Обериг» г. Киева. Пациенты были в возрасте от 16 до 85 лет.

Все обнаруженные колоректальные неоплазии (КН) морфологически были верифицированы. Для проводки биопсийного материала после фиксации использовали гистопроцессор карусельного типа STP-120. Парафиновые блоки заливали с помощью станции ЕС-350. Резку парафиновых блоков осуществляли ротационным микротомом серии НМ – 340Е. Окрашивали гистологические препараты гематоксилином-эозином в автомате Robot-Stainer HMS-740 (все аппараты фирмы Microm, Hamburg, Germany). Использовали микроскоп Axioskop 40, микрофотографии получали фотокамерой AxioCam MRc5 (CarlZeiss). При морфологическом исследовании неоплазий учитывали их гистологические типы: ЗН и папиллярно-тубулярные, с определением их соотношения.

5. Результаты исследования

Из 187 пациентов у 143 (76 %) в целом была обнаружена 531 колоректальная неоплазия (КН). При этом у 72 (77 %) мужчин были обнаружены 305 КН, у 72 (76 %) женщин – 225 КН.

Всего в 44 % (83/187; 95 % ДИ 34,5–51,6) были диагностированы ЗН; в 64 % (120/187; 95 % ДИ 57,1–70,7) – папиллярно-тубулярные неоплазии. Из всех случаев в 33% (63/187; 95 % ДИ 27,3–40,7) наблюдалось одновременное обнаружение у одного пациента папиллярно-тубулярных и ЗН.

Из всех 517 КН 195 (38 %) оказались ЗН, 322 (62 %) – папиллярно-тубулярными. При оценке локализации КН было отмечено, что они достоверно чаще (76 %) локализовались в левой части толстой кишки ($p < 0,01$).

ЗН имеют характерную зазубренную поверхность и зубчатый микроскопический профиль эпителиальных структур, который дополняется признаками дисплазии эпителиоцитов разной степени. В большинстве ЗН представляет собой комбинацию зубчатых образований в верхнем сегменте и аденомы в нижнем сегменте (рис. 1), однако, может состоять только из зубчатых образований (рис. 2).

Также, ЗН могут быть как полиповидными (рис. 3), так и плоскими (рис. 4). Полиповидные ЗН могут иметь «ножку», а могут быть на широком основании, так называемые «сидячие» зубчатые аденомы.

Из 195 ЗН 45 (23,1 %) были полиповидными, 92 (47,2 %) – плоскими, 58 (29,7 %) – на широком основании.

ЗН характеризуются признаками дисплазии эпителиоцитов разной степени; которая обычно определяется в поверхностных отделах неоплазий [17, 18].

Хотя ЗН на сегодняшний день и отводят значительную роль в прогрессировании в аденокарциному, потенциал малигнизации остается выше у незубчатых

аденом [19–21]. Критерием малигнизации считается прорастания отдельных эпителиальных комплексов в собственную мышечную мембрану слизистой оболочки или в подслизистую основу. Среди исследуемых случаев мы таких не наблюдали. Вместе с тем мы наблюдали рак желудка кишечного типа из образований, по гистологическому строению сходных с ЗН (рис. 5). В данном случае рак развился на фоне метапластического атрофического гастрита с кишечной метаплазией по типу ЗН.

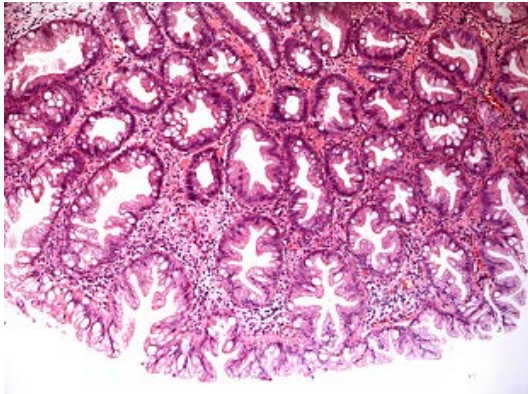


Рис. 1. Зубчатая неоплазия из комбинации зубчатых образований в верхнем сегменте и аденомы в нижнем сегменте. Окраска гематоксилином-эозином. ×200

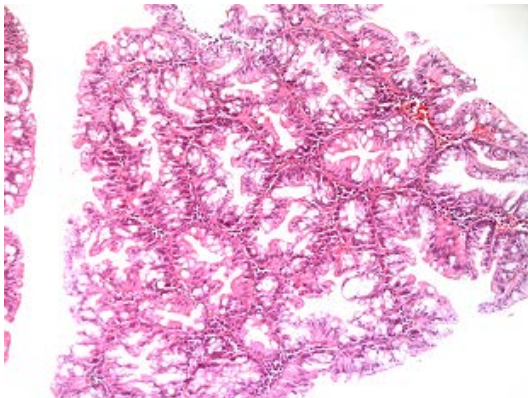


Рис. 2. Зубчатая неоплазия преимущественно из зубчатых образований. Окраска гематоксилином-эозином. ×200

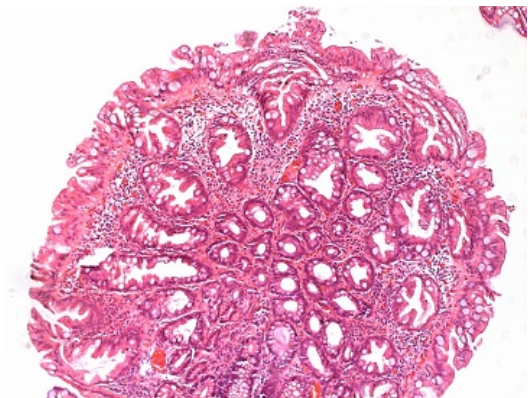


Рис. 3. Зубчатая неоплазия полиповидная. Окраска гематоксилином-эозином. ×100

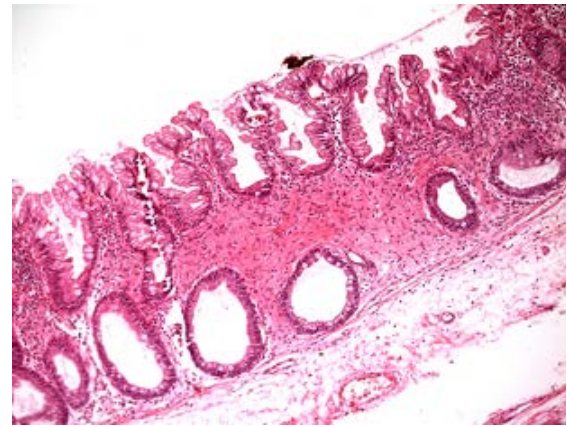

Рис. 4. Зубчатая неоплазия плоская. Окраска гематоксилином-эозином. ×200

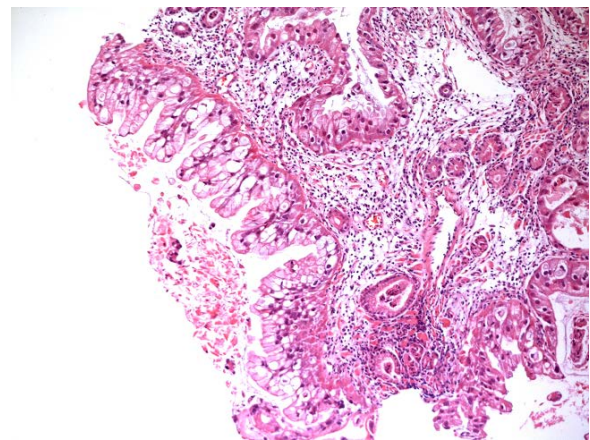


Рис. 5. Рак желудка из зубчатых образований. Окраска гематоксилином-эозином. ×100

6. Обсуждение результатов исследования

Анализ диагностики КН при скрининговой колоноскопии показал, что КН являются широко распространенной патологией и встречаются более, чем у 3/4 пациентов (76 %). Частота выявления КН (detection rate) составила – 0,75 (143/187), индекс выявления КН (detection index) – 2,76 (517/187). Разница в количестве случаев КН среди мужчин и женщин оказалась статистически не достоверной ($p > 0,1$). У одной трети пациентов были обнаружены одновременно и папиллярно-тубулярные, и ЗН. В отношении локализации КН было отмечено, что они достоверно чаще локализовались в левой части толстой кишки ($p < 0,01$), что совпадает с данными других авторов [22].

Хотя процент выявления ЗН достаточно высок, выявлено, что ЗН встречались достоверно реже папиллярно-тубулярных неоплазий ($p < 0,01$; отношение шансов 2,73; 95 % ДИ 2,12–3,51).

По гистологическому строению в нашем материале преобладали плоские ЗН (47,2 %) по сравнению с полиповидными и ЗН на широком основании. Следует отметить, что при использовании современной видеокколоноскопической аппаратуры значительно повышается выявляемость плоских неоплазий

небольшого размера; мы наблюдали случаи, где поражение распространялось всего на несколько крипт, то есть диагностировали на начальной стадии формирования ЗН.

7. Выводы

ЗН являются частой патологией слизистой оболочки толстой кишки, хотя и встречаются достоверно реже, чем папиллярно-тубулярные неоплазии. Скрининговая колоноскопия с биопсией является эффективной для диагностики предраковых колоректальных неоплазий, к которым относятся ЗН.

В перспективе планируются дальнейшие исследования с привлечением большего количества пациентов с изучением морфологических особенностей ЗН, в частности потенциала малигнизации.

Литература

1. Захараш, М. П. Скрининг предраковых заболеваний и рака толстой кишки [Текст]: метод. рекомендации / М. П. Захараш, Н. В. Харченко, С. В. Музыка. – Киев, «Медицина», 2010. – 18 с.
2. Рак в Україні, 2013-2014: захворюваність, смертність, показники діяльності онкологічної служби [Текст]. – Бюлетень Національного канцер-реєстру України № 16, 2015. – С. 26–30.
3. Яковенко, В. О. Ендоскопічна резекція слизової оболонки кишечника з приводу колоректальної неоплазії [Текст] / В. О. Яковенко, О. Г. Курик // Клінічна хірургія. – 2013. – № 12. – С. 25–27.
4. Buda, A. Prevalence of Different Subtypes of Serrated Polyps and Risk of Synchronous Advanced Colorectal Neoplasia in Average-Risk Population Undergoing First-Time Colonoscopy [Text] / A. Buda, M. De Bona, I. Dotti // Clin. Translat. Gastroenterol. – 2012. – Vol. 3, Issue 1. – P. e6. doi: 10.1038/ctg.2011.5
5. Захараш, М. П. NBI і ендоскопія з високим збільшенням: сучасні можливості ендоскопічної діагностики [Текст] / М. П. Захараш, В. О. Яковенко, О. Г. Курик // Український журнал малоінвазивної та ендоскопічної хірургії. – 2009. – Т. 13, № 4. – С. 12–15.
6. Ishigooka, S. Evaluation of magnifying colonoscopy in the diagnosis of serrated polyps [Text] / S. Ishigooka, M. Nomoto, N. Obinata et al. // World Journal of Gastroenterology. – 2012. – Vol. 18, Issue 32. – P. 4308–4316. doi: 10.3748/wjg.v18.i32.4308
7. Gao, Q. Serrated Polyps and the Risk of Synchronous Colorectal Advanced Neoplasia: A Systematic Review and Meta-Analysis [Text] / Q. Gao, K. Tsoi, H. W. Hirai // The American Journal of Gastroenterology. – 2015. – Vol. 110, Issue 4. – P. 501–509. doi: 10.1038/ajg.2015.49
8. Hiraoka, S. The presence of large serrated polyps increases risk for colorectal cancer [Text] / S. Hiraoka, J. Kato, S. Fujiki et al. // Gastroenterology. – 2010. – Vol. 139, Issue 5. – P. 1503–1510. doi: 10.1053/j.gastro.2010.07.011
9. Leggett, B. Role of the serrated pathway in colorectal cancer pathogenesis [Text] / B. Leggett, V. Whitehall // Gastroenterology. – 2010. – Vol. 138. – P. 2088–2100. doi: 10.1053/j.gastro.2009.12.066
10. Makinen, M. J. Colorectal serrated adenocarcinoma [Text] / M. J. Makinen // Histopathology. – 2007. – Vol. 50, Issue 1. – P. 131–150. doi: 10.1111/j.1365-2559.2006.02548.x

11. Noffsinger, A. E. Serrated polyps and colorectal cancer: new pathway to malignancy [Text] / A. E. Noffsinger // Annual Review of Pathology: Mechanisms of Disease. – 2009. – Vol. 4, Issue 1. – P. 343–364. doi: 10.1146/annurev.pathol.4.110807.092317

12. Bordac, B. Sessile serrated adenoma: From identification to resection [Text] / B. Bordac, M. Barret, B. Terris et al. // Digestive and Liver Disease. – 2015. – Vol. 47, Issue 2. – P. 95–102. doi: 10.1016/j.dld.2014.09.006

13. Агапов, М. Ю. Зубчатые аденомы толстой кишки: клинико-морфологическая характеристика и клиническое значение [Текст] / М. Ю. Агапов, М. Сакаева, Л. В. Рагулина // Врач. – 2013. – № 11. – С. 55–58.

14. Агейкина, Н. В. Альтернативный путь развития колоректального рака. Гистогенетические и молекулярные особенности зубчатых поражений [Текст] / Н. В. Агейкина, В. А. Дуванский, М. В. Князев и др. // Эксперим. Клин. Гастроэнтерол. – 2014. – Вып. 107, № 7. – С. 5–13.

15. Никишаев, В. И. Эндоскопическая диагностика раннего колоректального рака [Текст] / В. И. Никишаев, А. П. Пятый, И. Н. Тумак, И. А. Коляда // Український журнал малоінвазивної та ендоскопічної хірургії. – 2012. – Т. 16, № 1. – С. 35–55.

16. Костоглодов, А. В. Морфологічна діагностика зубчастих неоплазій товстої кишки [Текст] / А. В. Костоглодов, В. О. Яковенко, Л. В. Боднар, В. В. Баздирев // Український науково-медичний молодіжний журнал. – 2014. – № 1 (79). – С. 70–72.

17. Guarinos, C. Serrated polyposis syndrome: molecular, pathological and clinical aspects [Text] / C. Guarinos, C. Sanchez-Fortun, M. Rodriguez-Soler et al. // World Journal of Gastroenterology. – 2012. – Vol. 18, Issue 20. – P. 2452–2461. doi: 10.3748/wjg.v18.i20.2452

18. Rex, D. K. Serrated lesions of the colorectum: review and recommendations from an expert panel [Text] / D. K. Rex, D. J. Ahnen, J. A. Baron et al. // The American Journal of Gastroenterology. – 2012. – Vol. 107, Issue 9. – P. 1315–1329. doi: 10.1038/ajg.2012.161

19. Patai, A. V. Serrated pathway: Alternative route to colorectal cancer [Text] / A. V. Patai, B. Molnar, Z. Tulassay, F. Sipos // World Journal of Gastroenterology. – 2013. – Vol. 19, Issue 5. – P. 607–615. doi: 10.3748/wjg.v19.i5.607

20. Snover, D. C. Update on the serrated pathway to colorectal carcinoma [Text] / D. C. Snover // Human Pathology. – 2011. – Vol. 42, Issue 1. – P. 1–10. doi: 10.1016/j.humpath.2010.06.002

21. Song, S. Y. Comparison of malignant potential between serrated adenomas and traditional adenomas [Text] / S. Y. Song, Y. H. Kim, M. K. Yu et al. // Journal of Gastroenterology and Hepatology. – 2007. – Vol. 22, Issue 11. – P. 1786–1790. doi: 10.1111/j.1440-1746.2006.04356.x

22. Hetzel, J. T. Variation in the detection of serrated polyps in an average risk colorectal cancer screening cohort [Text] / J. T. Hetzel, C. S. Huang, J. A. Coukos et al. // The American Journal of Gastroenterology. – 2010. – Vol. 105, Issue 12. – P. 2656–2664. doi: 10.1038/ajg.2010.315

References

1. Zakharash, M. P., Kharchenko, N. V. Mouzyka (2010). Scrinig predrakovyh zbolepany i rakatolstoy kyshky. Metodicheskye rekomedacii. Kyev, 18.

2. Rak v Ukraini, 2013–2014: zboleuyemost, smertnost, pokaznyky diyalnosti oncologichnoi cluzhby (2015). Bulletin Natsionalnoho cancer-reyestra Ukrainy, 16, 26–30.
3. Yakovenko, V. O., Kuryk, O. G. (2013). Endoscopych-na resekcii slyzovoi obolonky kyshechnika z pryvodu kolorektalnoi neoplazii. Klinichna chirurgia, 12, 25–27.
4. Buda, A., De Bona, M., Dotti, I. (2012). Prevalence of Different Subtypes of Serrated Polyps and Risk of Synchronous Advanced Colorectal Neoplasia in Average-Risk Population Undergoing First-Time Colonoscopy. Clin. Translat. Gastroenterol, 3 (1), e6. doi: 10.1038/ctg.2011.5
5. Zakharash, M. P., Yakovenko, V. O., Kuryk, O. G. (2009). NBI i endoscopyia z vysokym zbilshennyam: suchasni mozhlyvosti endoskopichnoi dyagnostiki. Ukrainskiy zhurnal maloinvazyvnoi i endoskopichnoi chirurgii, 13 (4), 12–15.
6. Ishigooka, S., Nomoto, M., Obinata, N. et al. (2012). Evaluation of magnifying colonoscopy in the diagnosis of serrated polyps. World Journal of Gastroenterology, 18 (32), 4308–4316. doi: 10.3748/wjg.v18.i32.4308
7. Gao, Q., Tsoi, K., Hirai, H. W. (2015). Serrated Polyps and the Risk of Synchronous Colorectal Advanced Neoplasia: A Systematic Review and Meta-Analysis. The American Journal of Gastroenterology, 110 (4), 501–509. doi: 10.1038/ajg.2015.49
8. Hiraoka, S., Kato, J., Fujiki, S. et al. (2010). The presence of large serrated polyps increases risk for colorectal cancer. Gastroenterology, 139 (5), 1503–1510. doi: 10.1053/j.gastro.2010.07.011
9. Leggett, B., Whitehall, V. (2010). Role of the serrated pathway in colorectal cancer pathogenesis. Gastroenterology, 138, 2088–2100. doi: 10/1053/j.gastro.2009.12.066
10. Makinen, M. J. (2007). Colorectal serrated adenocarcinoma. Histopathology, 50 (1), 131–150. doi: 10.1111/j.1365-2559.2006.02548.x
11. Noffsinger, A. E. (2009). Serrated polyps and colorectal cancer: new pathway to malignancy. Annual Review of Pathology: Mechanisms of Disease, 4 (1), 343–64. doi: 10.1146/annurev.pathol.4.110807.092317
12. Bordac, B., Barret, M., Terris, B. et al. (2015). Sessile serrated adenoma: From identification to resection. Digestive and Liver Disease, 47 (2), 95–102. doi: 10.1016/j.dld.2014.09.006
13. Agapov, M. Iu., Sakaeva, M., Ragulina, L. V. (2013). Zubchatye adenomy tolstoy kishki: kliniko-morfologicheskaya harakteristika i klinicheskoe znachenie. Vrach, 11, 55–58.
14. Ageikina, N. V., Duvanskiy, V. A., Knyazev, M. V. (2014). Alternativniy put razvitiya kolorektalnogo raka. Histo-geneticheskyye i molekulyarnyye osobennosti zybchatykh porazheniy. Ekperim. Klin. Gastroenterol, 7 (107), 5–13.
15. Nikishayev, V. I., Patiy, A. P., Tumak, I. N., Kolyada, I. A. (2012). Endoskopicheskaya diagnostic rannego kolorektalnogo raka. Ukrainskiy zhurnal maloinvasivnoi ta endoskopichnoi chirurgii, 16 (1), 35–55.
16. Kostoglodov, A. V., Yakovenko, V. O., Bodnar, L. V., Bazdyryev, V. V. (2014). Morphologichna diagnostic zubchatykh neoplaziy tovstoy kyshky. Ukrainskiy zhurnal maloinvasivnoi ta endoskopichnoi chirurgii, 1 (79), 70–72.
17. Guarinos, C., Sanchez-Fortun, C., Rodriguez-Soler, M. et al. (2012). Serrated polyposis syndrome: molecular, pathological and clinical aspects. World Journal of Gastroenterology, 18 (20), 2452–2461. doi: 10.3748/wjg.v18.i20.2452
18. Rex, D. K., Ahnen D. J., Baron, J. A. et al. (2012). Serrated lesions of the colorectum: review and recommendations from an expert panel. The American Journal of Gastroenterology, 107 (9), 1315–1329. doi: 10.1038/ajg.2012.161
19. Patai, A. V., Molnar, B., Tulassay, Z., Sipos, F. (2013). Serrated pathway: Alternative route to colorectal cancer. World Journal of Gastroenterology, 19 (5), 607–615. doi: 10.3748/wjg.v19.i5.607
20. Snover, D. C. (2011). Update on the serrated pathway to colorectal carcinoma. Human Pathology, 42 (1), 1–10. doi: 10.1016/j.humpath.2010.06.002
21. Song, S. Y., Kim, Y. H., Yu, M. K. et al. (2007). Comparison of malignant potential between serrated adenomas and traditional adenomas. Journal of Gastroenterology and Hepatology, 22 (11), 1786–1790. doi: 10.1111/j.1440-1746.2006.04356.x
22. Hetzel, J. T., Huang, C. S., Coukos, J. A. et al. (2010). Variation in the detection of serrated polyps in an average risk colorectal cancer screening cohort. The American Journal of Gastroenterology, 105 (11), 2656–2664. doi: 10.1038/ajg.2010.315

Дата надходження рукопису 15.06.2015

Курик Елена Георгиевна, доктор медицинских наук, доцент, главный научный сотрудник, научный отдел малоинвазивной хирургии (врач-патологоанатом), ГНУ «Научно-практический центр профилактической и клинической медицины» Государственного управления делами, ул. Верхняя, 5, г. Киев, Украина, 01014 заведующий патогистологическим центром, Медицинский Центр «Универсальная клиника «Обериг», ул. Зоологическая, 3В, г. Киев, Украина, 03057
E-mail: O_Kurik@ukr.net

Яковенко Владислав Александрович, кандидат медицинских наук, заведующий отделением, отделение эндоскопии и малоинвазивной хирургии, Медицинский центр «Универсальная клиника Обериг», ул. Зоологическая, 3В, Киев, Украина, 03057
научный сотрудник научного отдела малоинвазивной хирургии, ГНУ «Научно-практический центр профилактической и клинической медицины» Государственного управления делами, ул. Верхняя, 5, Киев, Украина, 01014
E-mail: yvladislav@ukr.net

Баздырев Вадим Владимирович, кандидат медицинских наук, врач-патоморфолог, медицинская (онкологическая) клиника «Иновация», ул. Витрянного, 69 а, с. Лютеж, Вышгородский район, Киевская область, Украина, 07352
E-mail: vadim.bazdyrev@innovacia.com.ua