

УДК 599.323.45-146.1

DOI: 10.15587/2519-8025.2019.160170

СТРУКТУРНО-ФУНКЦІОНАЛЬНИЙ СТАН НИРОК ЩУРІВ ДВОХ ПОКОЛІНЬ ПРИ ВЖИВАННІ ГЛІФОСАТ-РЕЗИСТЕНТНОЇ ГЕНЕТИЧНО МОДИФІКОВАНОЇ СОЇ ТА ГЕРБІЦИДУ «ROUNDUP»

© І. В. Чорна

У зв'язку з широким використанням трансгенної сої та гербіциду «Roundup», нами проведені гістологічні дослідження нирок щурів двох поколінь, які вживали генетично модифіковану сою «Roundup Ready» не оброблену гербіцидом, цю ж саму генномодифіковану сою оброблену гербіцидом та гербіцид «Roundup» разом з питною водою.

Метою роботи було дослідження впливу гербіциду «Roundup» та гліфосат-резистентної сої на морфологічний стан нирок щурів двох поколінь.

Матеріали та методи. Об'єктом дослідження стали щурі лінії Wistar віком 4 місяці (180–200 г). Піддослідних тварин було об'єднано у 5 груп по 12 щурів у кожній (6 самок і 6 самців). I група – інтактні тварини (утримувалися на стандартному раціоні віварію); II група – тварини, яким до 26 % стандартного раціону було замінено на нативну сою за поживною цінністю; III група – щурі до 26 % стандартного раціону замінено на генетично модифіковану сою, не оброблену гербіцидом; IV група – щурі, корм яких містив до 26 % генетично модифіковану сою, оброблену гербіцидом «Roundup»; V група – щурі, які вживали гербіцид «Roundup» розведений у питній воді (0,003 мкг/кг маси тварини)

Через 42 дні усі групи щурів злучені, так було одержано друге покоління. У віці 12-ти місяців щурів всіх груп було декапітовано та проводили відбір шматочків із середньої частини нирок, далі ці шматочки 48 годин фіксували 10 % розчині нейтрального формаліну. При виконанні морфологічних досліджень було використано загальноприйняті гістологічні методики [1].

Результати. Проведена оцінка гістопатологічних змін у канальцях нирок піддослідних тварин, які споживали трансгенну сою, не оброблену гербіцидом «Roundup» (III група), трансгенну сою оброблену гербіцидом (IV група), і тварини, які вживали гербіцид разом з питною водою (V група). Аналіз гістологічних зрізів нирок двох дослідних груп щурів показав зміни у канальцях нирок у IV та V групах. В результаті експерименту відмічено набряк епітелію звивистих канальців нирок у цих групах та ознаки некрозу окремих клітин у першому поколінні щурів, а у другому поколінні спостерігається руйнування клітин канальців та порушення їх функцій.

Висновки. Вживання генетично модифікованої сої, обробленої гербіцидом «Roundup» та гербіциду призводить до втрати структури ниркових клубочків та порушення їх функцій, як у першому так і у другому поколінні. Такі результати свідчать про негативний вплив гербіциду на організм щурів та його здатність накопичуватися у насінні сої

Ключові слова: біотехнологія, традиційна соя, трансгенна, гліфосат-резистентна, нирки, гербіцид, клубочки, гідропічний набряк

1. Вступ

Сучасна генна інженерія та біотехнологія досягла такого рівня розвитку, що дало можливість змінювати геноми живих організм шляхом вилучення чи додавання деяких генів. Штучно змінені (модифіковані) рослини та тварини отримали дуже широку популярність та поширення в усьому світі. Такі організми набули такого широкого застосування завдяки тому що вони мають високу врожайність, невибагливі до кліматичних умов, стійкі до шкідників та гербіцидів. Серед генетично модифікованих рослин найбільш популярними являються такі культури: соя, кукурудза, картопля, ріпак, бавовник, пшениця, ячмінь та інші [2].

2. Літературний огляд

Сою широко використовують у харчовій промисловості для одержання багатьох продуктів харчування, це пов'язано з високим вмістом у ній білка (38–42 %). [3] Амінокислотний склад соєвого білка подібний до амінокислотного складу тваринних білків, тому він краще засвоюється людиною та

тваринами. У насінні сої міститься: вуглеводи, жири, фосфатиди та вітаміни (β-каротин, піридоксин, рибофлавін, вітамін Е, ніацин, біотин, фолієва кислота, пантотенова кислота, тіамін, холін), макро- та мікроелементи. Крім поживних речовин у сої містяться і антипоживні: інгібітори протеаз (трипсин і хімотрипсин), лектини, сапоніни, антивітаміни, уреаз гемагглютиніни, конгліцинин (алергічні речовини), білок соїн, які знешкоджуються під час термічної обробки. Термічна обробка соєвих бобів залишає активними такі елементи, як ізофлавонолі (геністеїн, дайдзеїн) далі вони гідролізуються у кишечнику та піддаються подальшому метаболізму, внаслідок чого утворюються сполуки з естрогенною активністю: формонетин, дейдзеїн, геністеїн, біоканін-А та ін. [4].

У сільському господарстві та харчовій промисловості найбільш широко використовують трансгенну сою з новою ознакою «Roundup Ready». Така соя є стійкою до дії гербіциду «Roundup», в якому основною діючою речовиною є гліфосат, вплив цієї речовини на організм людини та тварин не вивче-

ний, зокрема на структуру та функціонування органів і систем органів.

Основною функцією нирок є видаленні з ендогенного середовища людини та тварин токсинів і чужорідних речовин надлишкової концентрації. У сечі здатні концентруватися токсини та продукти їх біотрансформації, внаслідок зворотної резорбції у ниркових каналцях ксенобіотиків, що зумовлюють високу чутливість нирок до токсикантів. При цьому може порушуватися будова клітин нирок за дії токсичних речовин, які можуть міститися в насінні сої при їх обробці гербіцидом та при дії самого гербіциду. Виникнення патологічних процесів призводять до двостороннього враження нирок і зниження їх функціональної активності. Патоморфологічна картина та функціональний стан нирки залежить від хімічного складу, властивостей токсичних речовин та від тривалості їх дії на нирки.

3. Мета і задачі дослідження

Метою роботи було дослідити структурні зміни та функціональний стан нирок щурів двох поколінь при вживанні гліфосат-резистентної сої обробленої гербіцидом та вплив самого гербіцидом «Roundup».

Для досягнення мети були поставлені такі задачі:

1. Отримати та проаналізувати гістологічні зрізи нирок щурів при вживанні традиційної та генетично модифікованої сої не обробленої гербіцидом «Roundup» у двох поколіннях щурів;
2. Проаналізувати гістологічні дані нирок щурів при вживанні генетично модифікованої сої обробленої гербіцидом «Roundup»;
3. Проаналізувати зміни у нирках щурів при вживанні разом з питною водою гербіциду «Roundup» у дозі (0,003 мкг/кг маси тварини), яким його вводили перорально, враховуючи масу щура.

4. Матеріали та методи

Експерименти проводили на лабораторних щурах лінії Wistar масою 180–200 г, яких утримували на стандартному раціоні віварію. В роботі дотримувалися нормативів поводження з лабораторними тваринами відповідно до Європейської конвенції із захисту хребетних тварин, що використовуються для експериментальних чи інших наукових цілей (Страсбург, 1986) [5].

В експерименті використано щурів, які були об'єднані у п'ять груп (по 12 щурів у кожній групі):

I – тварини, що утримувалися на стандартному раціоні віварію (інтактні тварини);

II – тварини, яким до 26 % за поживною цінністю стандартного раціону замінено на традиційну сою;

III – щурі, яким до 26 % раціону замінено на генетично модифіковану сою, не оброблену гербіцидом;

IV – щурі, раціон яких містив 26 % генетично модифікованої сої, обробленої гербіцидом «Roundup»;

V – щурі, які отримували разом з питною водою гербіцид (0,003 мкг/кг маси тварини, яким вво-

дили перорально враховуючи масу щура), що є допустимою концентрацією в межах вимог Європейського Союзу.

Для досліджень використовували боби трансгенної сої сорту лінії GTS 40-3-2 («Monsanto Canada Inc.») [6]. Лінія сої GTS 40-3-2 стійка до дії гербіцидів, що містять гліфосат, завдяки вставці гліфосат-резистентної форми гену, ферменту 5-enolpyruvylshikimat-3-phosphate synthase (EPSPS). [6, 7]. Також у експериментальних дослідженнях було використано традиційну сою вітчизняного сорту Чернівецька 9, яку нам надала Буковинська дослідна станція агропромислового виробництва УААН. Зразки сої обох сортів (Чернівецька 9 та лінії GTS 40-3-2) перевірялись на наявність генетичної модифікації, що підтверджено Українською лабораторією якості і безпеки продукції АПК протоколом №1691-Н. У зразку №2 виявлені цільові послідовності промотора 35S вірусу мозаїки цвітної капусти (CaMV), та термінатора NOS (T-NOS) T1 плазмиди *Agrobacterium tumefaciens*. За результатами даних лабораторії соя сорту Чернівецька 9 за хімічним складом (вологість, масовою часткою білка, жирів, елементів) еквівалентна генетично модифікованому гліфосат-резистентному сорту сої лінії GTS 40-3-2. Виявлені за окремими показниками різниці знаходяться у межах біологічної норми. Віварійний корм замінювали за поживною цінністю на 26 % традиційною соєю та генетично модифікованою враховуючи результати даних лабораторії (вміст у насінні білка, вуглеводів, жирів, мікро- та мікроелементів, а також вітамінів).

Для того щоб знешкодити антипоживні речовин та знизити уреазну активність соєвих бобів, їх перед додаванням в корми термічно обробляли протягом 2 год при 140 °С.

Після початку вживання нативної та генетично модифікованої сої, самки та самці досліджуваних груп через 42 дні були спаровані між собою та продовжували отримувати той же раціон відповідно до дослідної групи. Через 28 днів було отримано друге покоління (F₁), які одержували той же раціон що й перше покоління відповідно до дослідної групи. У віці 12-ти місяців молодих самок та самців (покоління F₀) було декапітовано. Декапітацію тварин проводили під легким ефірним наркозом, без порушень норм гуманного поводження з лабораторними тваринами, з урахуванням загальноприйнятих біоетичних норм і дотримання міжнародних положень про проведення експериментальних робіт [5]. Для морфологічних досліджень матеріал забирали у попередньо зважених тварин всіх груп. Зразу ж після видалення нирки, її зважували і вирізали із середньої частини шматочки товщиною біля 5 мм для гістологічних досліджень.

Для гістологічних досліджень шматочки нирок, фіксували 48 годин у 10 % розчині нейтрального формаліну. Після фіксації матеріал зневоднювали у розчинах етилового спирту (60 %, 70 %, 80 %, 96 %) і ущільнювали парафіном при температурі 58 °С. Парафінові гістологічні зрізи тканини нирок товщиною 5–7 мкм виготовляли санним мікротомом MC-2, після депарафінізації зрізи фарбували гематоксилином та еозином. Мікропрепарати вивчали у світловому мік-

роскопі при оптичному збільшенні – 200 з використанням окуляра 10x та об'єктива 20x. Цифрові копії оптичного зображення отримували за допомогою цифрового фотоапарата Olympus SP550UZ. Ці копії аналізували за допомогою ліцензійної копії комп'ютерної програми ImageJ (версія 1.48v, вільна ліцензія, W.Rasband, National Institute of Health, USA, 2015) [8]. Підрахунок кількості клітин з морфологічними порушеннями здійснювали за допомогою ліцензійної копії комп'ютерної програми ImageJ (версія 1.48v, вільна ліцензія, W.Rasband, National Institute of Health, USA, 2015) [7]. Вказана комп'ютерна програма серед інших можливостей дозволяє підраховувати відсоток клітин у різному стані шляхом маркування їх з нумерацією, в результаті чого отримують число клітин у певному стані в полі зору та загальне число клітин в полі зору, а з цих даних обраховують відсоток клітин у певному стані (наприклад, у стані оборотного набряку чи у стані некрозу). У кожної тварини оцінювали по 1000 клітин [9, 10].

При виконанні морфологічних досліджень було використано загальноприйняті гістологічні методики, забарвлення гістологічних зрізів здійснювали гематоксиліном Бьюмера та еозином за стандартною методикою [1].

Для того, щоб мати змогу оцінити та порівняти ступінь пошкоджень нирок були задіяні морфометричні методики. Морфометричні дослідження проведені за допомогою програми ImageJ (версія 1.48v, вільна ліцензія, W.Rasband, National Institute of Health, USA, 2015) та Microsoft Excel на персональному комп'ютері. Статистичну обробку отриманих кількісних даних проводили за допомогою програмного забезпечення "Excel" та "STATISTICA" 6.0 з використанням параметричних методів. Для всіх показників розраховували значення середньої арифметичної (M), похибки середньої арифметичної (m) і стандартне відхилення (σ). Достовірність різниці значень між незалежними кількісними величинами визначали при нормальному розподілі за t -критерієм Стьюдента. Достовірними вважаються відмінності при $p < 0,05$.

5. Результати й обговорення

Дослідження структури нирок щурів двох поколінь, які вживали генетично модифіковану сою та гербіцид «Roundup» виявили морфологічні зміни у кірковій та мозковій речовині нирок. Мікроскопічне дослідження нирок інтактних тварини двох поколінь показало, що вони мають типову морфологічну організацію тканини нирок. Так, у кірковій речовині (рис. 1) ниркові клубочки звичайної будови, без змін також епітелій проксимальних та дистальних каналців. У контрольній групі тварин (інтактна група) на мікрофотографіях видно ниркове тільце яке утворено судинними клубочками, що покриває двошаровою капсулою клубочок. Ниркові тільця округлої форми, також видно проксимальний та дистальний каналець. У мозковій речовині епітелій збірних трубочок без змін. Подібна картина спостерігається і у нирках щурів II групи (рис. 2), які вживали традиційну сою. На рис. 2 якраз поміт-

ний набряк в каналцях, простору в каналцях майже немає.

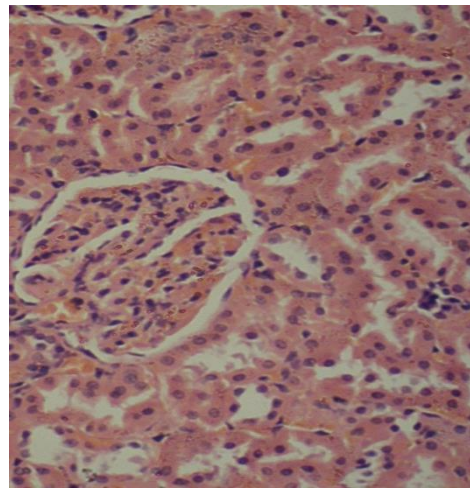


Рис. 1. I група – інтактні тварини. Нирка щура. Мікрофотографія. Забарвлення гематоксиліном і еозином. Об.20×. Ок.10×

На рис. 2 видно капсулу Шумлянського-Боумана, що складається із подвійного шару епітеліальних клітин, всередині капсули знаходиться порожнина — сечовий простір (боумеровий простір), в якому фільтрується сеча. Помітно також, що зовнішній шар капсули клубочка утворений одним шаром клітин плоскої форми, що лежать на базальній мембрані. Внутрішній шар капсули нефрона утворений великими епітеліальними клітинами.

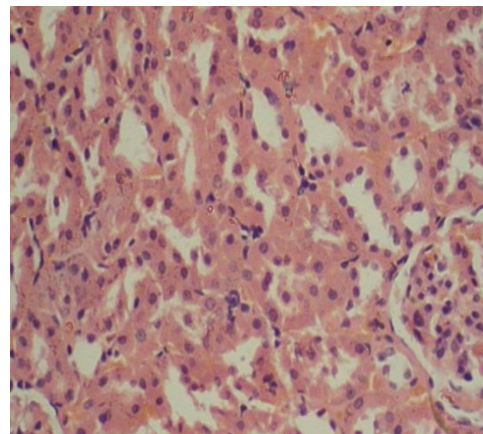


Рис. 2. II група – тварини, яким 26 % стандартного раціону замінено на традиційну сою. Нирка щура. Мікрофотографія. Забарвлення гематоксиліном і еозином. Об.20×. Ок.10×

Спостерігаються незначні морфологічні зміни у нирках щурів, які вживали генетично модифіковану сою не оброблену гербіцидом (III група) як в першому так і в другому поколінні. У мозковій речовині будова інтерстицію та мозкових променів аналогічна інтактним тваринам. Морфологічна будова збірних трубочок сосочку нирок, а також інтерстицію та кровоносних судин має характерні для інтактних щурів ознаки, також спостерігається втрата структури у деяких ниркових клубочків, а

просвіт каналців заповнені вмістом, що свідчить про порушення у них фільтрації (рис. 3).

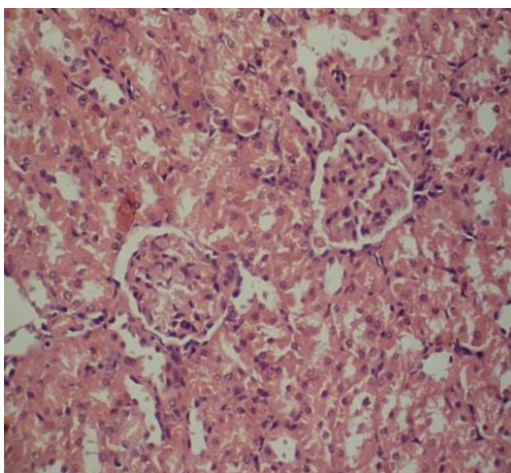


Рис. 3. III група – тварини, яким 26 % стандартного раціону замінено на трансгенну сою. Нирка щура. Мікрофотографія. Забарвлення гематоксилином і еозином. Об.20×. Ок.10×

Патоморфологічні зміни спостерігаються у структурі нирок щурів, які вживали гербіцид «Roundup»: ниркові клубочки в кірковій речовині мають ознаки інтракапілярного набряку, а епітелій звивистих каналців з ознаками оборотного набряку клітини. Деякі епітеліоцити проксимальних каналців з ознаками некрозу (каріопікноз та ущільнення цитоплазми), $80 \pm 1,9$ % епітеліоцитів, з ознаками гідропічного набряку, просвіти цих каналців звужений, (потрібна кома) що спостерігається в V групі (рис. 4), а на (рис. 5) спостерігається атрофія епітелію каналців і капсул.

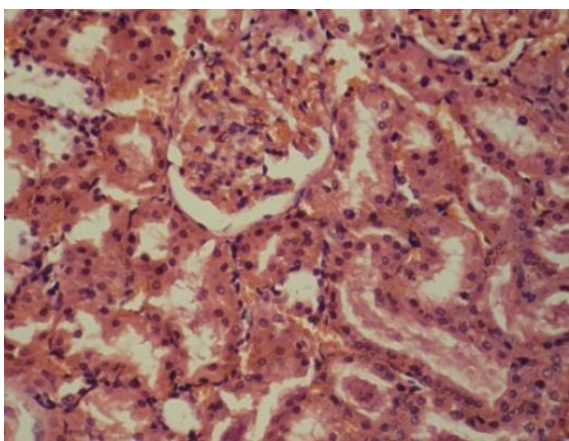


Рис. 4. V група – тварини, які отримували разом з питною водою гербіцид «Roundup» (0,003 мкг/кг маси тварин) (F₀ покоління). Нирка щура. Мікрофотографія. Забарвлення гематоксилином і еозином. Об.20×. Ок.10×

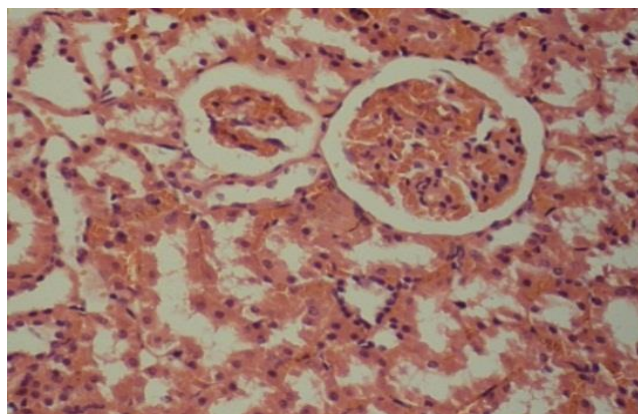


Рис. 5. V група – тварини, які отримували разом з питною водою гербіцид «Roundup» (0,003 мкг/кг) (F₁ покоління). Нирка щура. Мікрофотографія. Забарвлення гематоксилином і еозином. Об.20×. Ок.10×

Набільше гідропічний набряк виражений у каналцях нирок щурів другого покоління які вживали оброблену гербіцидом сою (рис. 6, 7) та гербіцид «Roundup» разом з питною водою, вплив цих факторів підтверджують дослідження, що проводилися раніше [11, 12], хоча сумісний вплив даних чинників не вивчав. На мікрофотографіях видно, що клітини епітелію збірних трубочок з ознаками гідропічної вакуолізації. Також спостерігається набряк клітин епітелію проксимальних каналців. У щурів, які вживали генетично модифіковану сою оброблену гербіцидом «Roundup» також спостерігається набряк клітин нирок, виражені ознаки некрозу окремих клітин. У дистальних каналцях епітеліоцити з ознаками гідропічного набряку, просвіти каналців заповнені вмістом, що свідчить про порушення у них фільтрації (рис. 7). Дані результати свідчать про структурні зміни та порушення роботи нирок у IV та V групах.

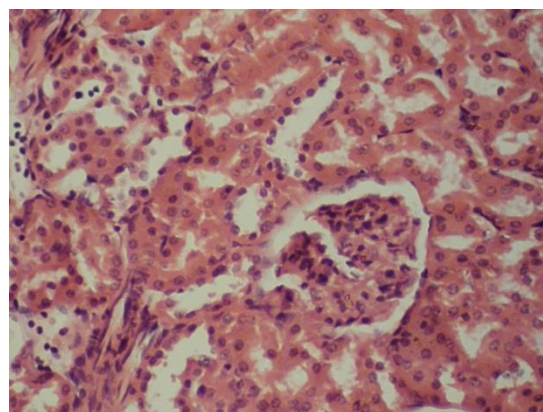


Рис. 6. IV група – тварини, раціон яких містив до 26 % генетично модифікованої сої, обробленої гербіцидом «Roundup» (F₀ покоління). Нирка щура. Мікрофотографія. Забарвлення гематоксилином і еозином. Об. ×20. Ок.×10

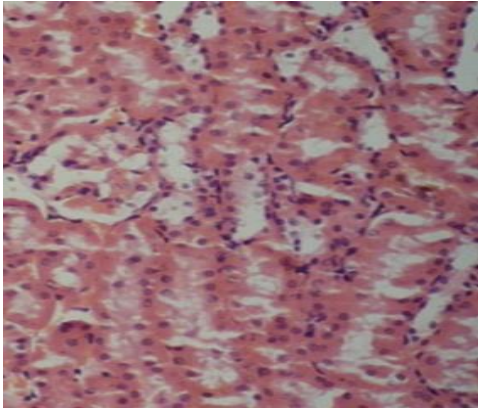


Рис. 7. IV група – тварини, раціон яких містив до 26 % генетично модифікованої сої, обробленої гербіцидом «Roundup» (F₁ покоління). Нирка щура. Мікрофотографія. Забарвлення гематоксиліном і еозинном. Об.20×. Ок.10×

Встановлені морфологічні особливості можуть бути підґрунтям для подальших біохімічних досліджень змін функціонального стану нирок при вживанні гліфосат-резистентної сої, обробленої гербіцидом «Roundup» і вплив самого гербіциду. Результати досліджень показали, що найбільші гістопатологічні зміни підслідних тварин спостерігаються у IV та V групах, що може бути зумовлене дією гербіциду «Roundup». Структури ниркових клубочків у нирках цих дослід

них груп порушена, у каналцях спостерігається руйнування клітин, а просвіти каналців заповнений вмістом рідини, такі зміни свідчать про порушення фільтрації у нирках.

6. Висновки

1. У підслідних тварин, що вживали традиційну сою не спостерігаються структурні зміни та порушення у функціонуванні нирок щурів першого і у другого покоління. У тварин, що вживали генетично модифіковану сою, не оброблену гербіцидом «Roundup» спостерігається втрата структури у деяких ниркових клубочків, а просвіт каналців заповнений вмістом рідини, що свідчить про порушення у них фільтрації.

2. Вживання гербіциду «Roundup» разом з питною водою (0,003 мкг/кг маси тварини), були виявлені структурні зміни у нирках щурів першого та другого покоління, спостерігається гідропічний набряк епітеліоцитів дистальних каналців, просвіт цих каналців звужений, спостерігається некроз окремих клітин.

3. Вживання щурами трансгенної сої, обробленої гербіцидом «Roundup» призводить до порушення структури ниркових клубочків, у каналцях спостерігається руйнування клітин, а просвіти каналців заповнений вмістом рідини як у першому так і у другому поколінні. Вказані зміни свідчать про порушення фільтрації у нирках.

Література

1. Сапожников А. Г., Доросевич А. Е. Гистологическая и микро-скопическая техника. Смоленск: САУ, 2000. 476 с.
2. Коцюмбас Г. І., Самсонюк І. М. Генетично модифіковані організми та їх поширення у світі // Науковий вісник ЛНУВМБТ імені С. З. Гжицького. 2011. Т. 13, № 4 (50), Ч. 1. С. 182–186.
3. James C. Global status of commercialized biotech GM crop. Ithaha: ISAAA Brief, 2013. Vol. 244. P. 24–28.
4. Салига Н. О., Снітинський В. В. Генетично модифіковані рослини та їх вплив на організм тварин // Біологія тварин. 2010. Т. 12, № 2. С. 61–74.
5. European convention for the protection of vertebrate animals used for experimental and other scientific purposes. Strasbourg: Council of Europe, 1986. 53 p.
6. ДСТУ ISO 21569: 2008 «Методи виявлення генетично модифікованих організмів та продуктів з їх вмістом. Якісні методи, засновані на аналізі нуклеїнової кислоти» (ISO21569: 2005, IDT). URL: <https://www.twirpx.com/file/1530836/>
7. ДСТУ ISO 21570: 2005 «Продукти харчування. Методи виявлення генетично модифікованих організмів і продуктів з їх вмістом. Кількісні методи на основі аналізу нуклеїнових кислот» (ISO21570: 2005, IDT). URL: <https://www.twirpx.com/file/1530831/>
8. Ferreira T., Rasband W. ImageJ User Guide. New York: National Institute of Health, 2012. 187 p.
9. Гоженко А. І., Філіпець Н. Д., Давиденко І. С. Особливості структурно-функціональних змін нирок після модуляції іонних каналів за умов хронізації експериментальних екзотоксичних нефропатій // Вісник морфології. 2014. Т. 20, № 2. С. 357–361.
10. Власик Л. І., Андрійчук Н. Я., Давиденко І. С. Особливості патоморфологічних змін у внутрішніх органах щурів внаслідок гострого впливу нанокадеронів срібла // Клінічна та експериментальна патологія. 2014. Т. 13, № 3 (49). С. 33–36.
11. Фізіологічний вплив бобів сої нативного та трансгенного сортів на організм самок щурів третього покоління / Долайчук О. П. та ін. // Біологія тварин. 2013. Т. 15, № 3. С. 22–30.
12. Дмухальська Є. Б. Структурні зміни внутрішніх органів у молодих щурів, уражених солями важких металів та фосфорорганічними пестицидами // Медична та клінічна хімія. 2015. Т. 17, № 2. С. 47–51.

*Рекомендовано до публікації д-р біол. наук, професор Федоряк М. М.
Дата надходження рукопису 05.02.2019*

Чорна Ірина Віталіївна, аспірант, кафедра біотехнології, біофізики та аналітичної хімії, Національний технічний університет «Харківського політехнічного інституту», вул. Кирпичова, 2, м. Харків, Україна, 61002
E-mail: chorna8@ukr.net