

Богачик Нонна Анатоліївна, кандидат медичних наук, асистент, кафедра внутрішньої медицини та інфекційних хвороб, Вищий державний навчальний заклад України «Буковинський державний медичний університет», пл. Театральна, 2, м. Чернівці, Україна, 58002
E-mail: infection@bsmu.edu.ua

Венгловська Ядвіга Вікентіївна, кандидат медичних наук, асистент, кафедра внутрішньої медицини та інфекційних хвороб, Вищий державний навчальний заклад України «Буковинський державний медичний університет», пл. Театральна, 2, м. Чернівці, Україна, 58002
E-mail: infection@bsmu.edu.ua

УДК: 615.24:616.352

DOI: 10.15587/2519-4798.2017.108023

МОРФОЛОГІЧНА ОЦІНКА ЛІКУВАЛЬНОЇ ДІЇ РЕКТАЛЬНОГО КРЕМУ КОМБІНОВАНОГО СКЛАДУ НА МОДЕЛІ ГОСТРОЇ УСКЛАДНЕНОЇ АНАЛЬНОЇ ТРІЩИНИ

© Г. В. Зайченко, М. О. Стахорська, Ю. Б. Лар'яновська, О. В. Файзуллін

В дослідженні наведені результати фармакологічного вивчення ефективності нового ректального крему комбінованого складу на моделі гострої ускладненої анальної тріщини. Дослідження проведено на щурах у порівнянні з препаратом «Проктозан». Спираючись на результати морфологічного дослідження тканин аноректальної зони, продемонстрована висока терапевтична ефективність досліджуваного крему, виявлено перевагу над препаратом порівняння – маззю «Проктозан»

Ключові слова: хронічна анальна тріщина, медикаментозна сфінктеротомія, дилтіазем, лідокаїн, метилурацил, ректальний крем

1. Вступ

В структурі колопроктологічної патології, анальна тріщина посідає третє місце, поступаючись за поширеністю лише геморою і коліту. Частота виникнення анальної тріщини становить 20–23 випадки на 1000 дорослого населення, і більше третини хворих припадає на людей працездатного віку. Частка пацієнтів з анальними тріщинами в структурі колоректальних захворювань становить, за даними різних авторів, від 8,5 до 16 %, при цьому жінки страждають в 1,5–2 рази частіше за чоловіків. У більшості випадків тріщини заднього проходу, що виникли гостро, загоюються спонтанно, і лише у незначної частки хворих (приблизно 10 %) формується хронічна анальна тріщина. Хронічна анальна тріщина (ХАТ) зустрічається у 1–2 % дорослого населення розвинених країн [1, 2].

Хронізація патологічного процесу є результатом сумісного впливу цілої низки факторів, в той же час відомо, що в абсолютній більшості випадків у таких хворих виявляється високий тиск спокою в анальному каналі в результаті підвищення тону внутрішнього анального сфінктера (ВнАС). Цей факт дозволяє розглядати спазм ВнАС як найважливішу ланку у процесі перетворення гострої анальної тріщини на хронічну. Відповідно до сучасних уявлень про патогенез ХАТ саме підвищення тону ВнАС стає причиною порушення перфузії та трофіки тканин у зоні розташування тканинного дефекту. З огляду на це, терапія, що спрямована на зменшення тону ВнАС, розглядається в якості одного з най-

головніших методів лікування ХАТ [3]. Необхідно також зазначити, що починаючи з 90-х рр. ХХ ст. лікування ХАТ характеризується все більш частим використанням нехірургічних методів впливу на тону ВнАС. Це обумовлено значною частотою незворотніх ускладнень, що розвиваються при хірургічному лікуванні [4]. Дослідження присвячене доклінічному вивченню ефективності застосування нового вітчизняного препарату комплексної дії – РККС при анальній тріщині.

2. Обґрунтування дослідження

В наш час існують різні методики стійкого зниження тону ВнАС, у тому числі й такі, що передбачають використання фармакологічних агентів [5].

В багатьох центрах колопроктології за кордоном в якості препарату «першої лінії» найчастіше обирають 0,2 % нітрогліциринову мазь. При її застосуванні, залежно від частоти аплікацій і тривалості лікування, загоєння хронічної анальної тріщини відбувається протягом 1–2 місяців приблизно у 45–60 % хворих, проте у 50 % з них протягом року спостерігається рецидив захворювання. Крім того, у значної частки пацієнтів розвиваються побічні явища у вигляді головного болю, тахікардії, ортостатичної гіпотензії та запаморочення, що змушує переривати лікування нітратами приблизно у 20 % випадків [2]. Деякі автори вказують на вищу ефективність ізосорбіта динітрату порівняно з нітрогліцирином [6]. Більш ефективним методом лікування ХАТ є застосування препаратів ботулотоксину (ботокс, диспорт).

Повне загоєння тріщин при їх застосуванні відбувається в середньому у 80–90 % хворих в терміни до 3 місяців, але у значної частки пацієнтів (до 10 %) при цьому можуть спостерігатися побічні ефекти у вигляді виникнення інконтиненції [2, 3]. Крім того, серед недоліків цього методу лікування ХАТ необхідно згадати його високу витратність, що обумовлено високою вартістю препаратів. В якості альтернативи, більш доступної порівняно з препаратами ботулотоксину, і більш безпечної та ефективною порівняно з нітратами, розглядається застосування блокаторів повільних кальцієвих каналів (дилтіазем, ніфедипін). Ефективність застосування топікальних форм цих препаратів складає від 65 до 95 %, при значно нижчій у порівнянні з нітратами частоті виникнення небажаних явищ під час лікування [2]. Результати деяких клінічних досліджень свідчать, що за терапевтичною ефективністю при ХАТ 2 % гель дилтіазему практично не поступається ботулотоксину [7].

Необхідно зазначити, що незважаючи на доведену ефективність такого підходу до лікування та профілактики розвитку ХАТ у пацієнтів з наявними факторами ризику як медикаментозна сфінктеротомія (розслаблення ВнАС за допомогою лікарських засобів), на фармацевтичному ринку України зовсім відсутні препарати вітчизняного виробництва зазначеного механізму дії. Більшість засобів, які широко використовуються в нашій країні для лікування анальних тріщин, не відповідають за своїм складом та дією сучасній концепції консервативного лікування ХАТ. Це робить проблему розробки та впровадження у клінічну практику доступних засобів вітчизняного виробництва, які були б здатні чинити комплексний вплив на ключові патогенетичні механізми та головні клінічні прояви гострих та хронічних анальних тріщин, такі як спазм ВнАС, больовий синдром тощо, актуальною проблемою вітчизняної колопроктології, фармакології та фармацевтичної технології.

3. Мета дослідження

Морфологічне вивчення впливу ректального крему комбінованого складу (РККС) на перебіг гострої ускладненої анальної тріщини (ГУАТ).

4. Матеріали і методи

Дослідження проводилося на базі Центральної науково-дослідної лабораторії Національного фармацевтичного університету (м. Харків).

Досліджуваний засіб – РККС містить в якості активних компонентів дилтіазем, лідокаїн та метилурацил, і пропонується для лікування анальної тріщини.

Вивчення лікувальної дії РККС було проведено на 24 білих нелінійних щурах-самицях вагою 200–240 г, які були розподілені на 4 дослідні групи (по 6 тварин у кожній). Перша група – інтактний контроль, друга група – контрольна патологія (неліковані тварини з ГУАТ), третя група тварини з

ГУАТ, яких лікували РККС, четверта група – тварини з ГУАТ, яких лікували препаратом порівняння «Проктозан» виробництва Stada Arzneimittel AG (Німеччина). Патологію у піддослідних тварин моделювали за удосконаленою методикою, що була вперше запропонована в 2008 році [8]. З цією метою щурам під новокаїнової анестезією вводили у підслизову оболонку задньої стінки анального каналу в області переходу шкіри в анодерму 0,1 мл 5 % розчину формаліну, після чого слизову оболонку розсікали скальпелем по задній стінці анального каналу (на 6 годинах умовного циферблату), формуючи дефект розмірами 5×2×1 мм. Лікування починали через 24 години після відтворення анальної тріщини. Обидва препарати вводили в анальний канал за допомогою інсулінового шприца у кількості 0,3 мл один раз на добу впродовж 12 днів. Піддослідних тварин виводили з експерименту на 12 добу шляхом декапітації під ефірним наркозом. Оцінку виразності патологічних змін у піддослідних тварин і терапевтичної ефективності РККС та препарату порівняння проводили за даними морфологічних досліджень, для цього блоком видаляли ділянку стінки анального каналу, відступивши на 5 мм від країв анальної тріщини з кожного боку. Зразки тканини фіксували у 10 % розчині формаліну, зневоднювали у спиртах зростаючої міцності, заливали у парафін. З блоків робили зрізи, які фарбували гематоксиліном та еозином [9].

Усі маніпуляції, що проводилися із тваринами під час дослідження, відповідають вимогам «Директиви Європейського союзу 2010/63/EU про захист тварин, які використовуються для наукових цілей» [10].

5. Результати дослідження

На 12 день після формування патології у щурів групи контрольної патології в термінальному відділі стінки анального каналу виявлено доволі обширні виразкові дефекти слизової оболонки. По краях дефекту пласт епітелію потовщено, він різко обривається, нерідко формує акантозні вирости, але в жодному випадку не мігрує на поверхню у зону пошкодження. Шипуваті епідермоцити дистрофічно змінені. Поверхневі зони дефекту часто заповнені гнійнонекротичними масами. Дно дефекту вповнено грануляційною тканиною різного ступеню зрілості з залишками розбухлих колагенових волокон власної пластинки слизової оболонки. У підлеглий підслизовій оболонці або зберігається розбухла, дегенеративно змінена колагенова складова, або ця оболонка поступово заміщується тією ж грануляцією (рис. 1, 2).

М'яз ВнАС у зоні дефектів набряклий, місцями тканина дистрофічно змінена, часто інфільтрована круглоклітинним інфільтратом. Виявляються ділянки з ознаками підвищення тонуусу жмуктків гладеньком'язових клітин – вони інтенсивно фарбуються еозином, ядра клітин розташовані «густо» (рис. 3).

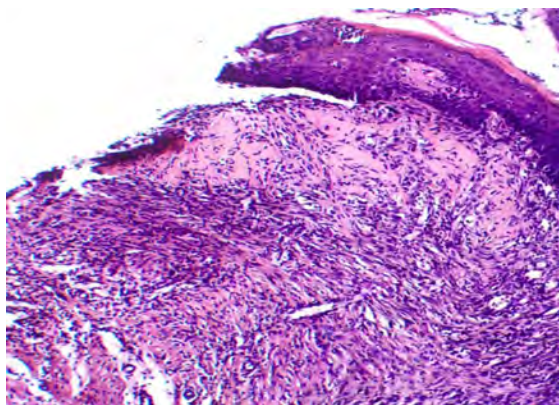
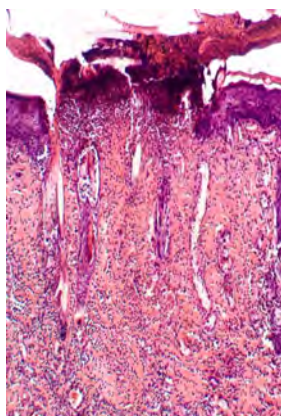
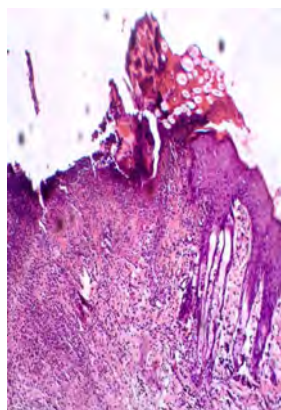


Рис. 1. Термінальний відділ стінки анального каналу щура на 12 день після формування патології: виразковий дефект, потовщений багат шаровий епітелій з краю дефекту, розбухлі колагенові волокна власної пластинки слизової оболонки та доволі зрілу грануляційну тканину, що заміщує підслизову оболонку. Гематоксилін-еозин. $\times 100$.

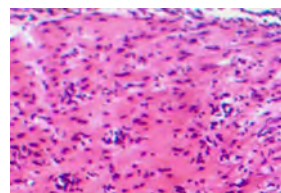


a

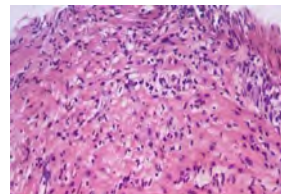


б

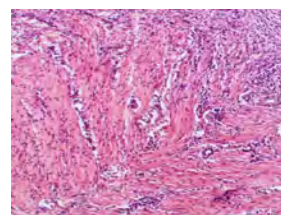
Рис. 2. Термінальний відділ стінки анального каналу щура на 12 день після формування патології:
a – Виразковий дефект заповнено гнійно-некротичними масами у поверхневих зонах і незрілою грануляційною тканиною у зоні дна з залишками дегенеративно змінених колагенових волокон власної пластинки слизової заміщується незрілою грануляцією; *б* – багат шаровий епітелій потовщений по краях дефекту, видні його акантозні вирости. Гематоксилін-еозин. $\times 200$



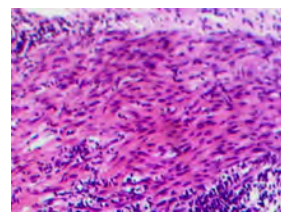
a



б



в



г

Рис. 3. М'яз ВнАС щура на 12 день після формування патології: *a* – виразний набряк гладеньком'язових клітин ($\times 250$); *б* – дистрофія ($\times 200$); *в* – круглоклітинна інфільтрація ($\times 100$); *г* – ділянка підсиленого фарбування еозином, «зближення» ядер гладеньком'язових клітин ($\times 200$). Гематоксилін-еозин

Після 12-ти денного введення РККС у 2-х з 6-ти щурів в термінальному відділі стінки анального каналу виявлено невеликі виразкові неепітелізовані дефекти, дном яких є виразно набряклі, дегенеративно змінені колагенові волокна власної пластинки слизової оболонки. На поверхні дефекту видно вузький шар або залишки клітинного детриту. Епітелій по краях дефекту виразно потовщено. Підслизова оболонка заміщена грануляційною тканиною різного ступеню зрілості (рис. 4).

У решти тварин групи ніяких дефектів слизової оболонки термінального відділу стінки анального каналу не виявлено, іноді трохи підвищена клітинна насиченість власної пластинки слизової оболонки (рис. 5).

М'язова тканина ВнАС у одних щурів місцями набрякла, дистрофічно змінена, інфільтрована круглоклітинним інфільтратом (рис. 6), у інших – без особливостей. Ознаки підвищення тону гладеньком'язових клітин у всіх тварин або зменшені, або не виявлені (рис. 7).

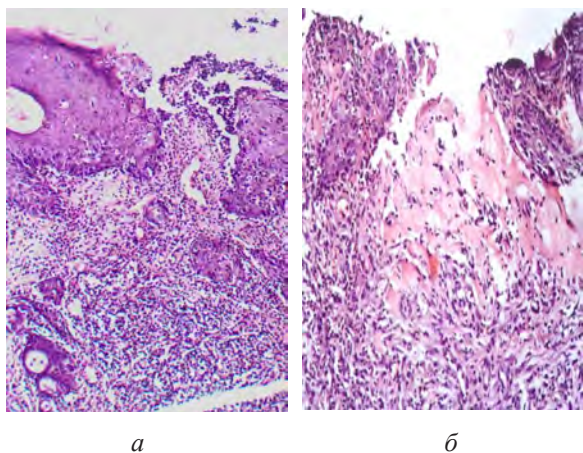


Рис. 4. Термінальний відділ стінки анального каналу щура, якому вводили РККС: *a* – підслизова основа слизової оболонки заміщена незрілою грануляційною тканиною; *б* – підслизова основа слизової оболонки заміщена зрілою грануляційною тканиною. Гематоксилін-еозин. $\times 100$, 200

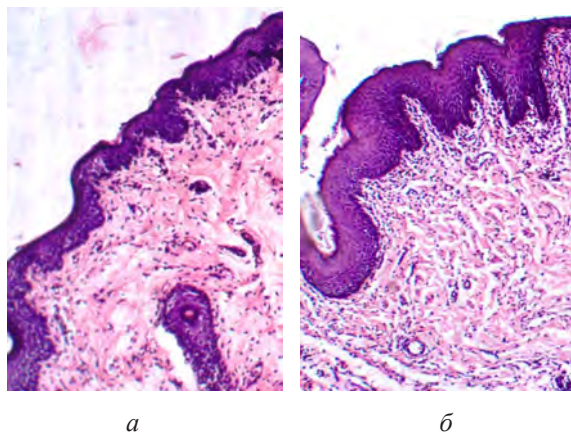


Рис. 5. Термінальний відділ стінки анального каналу щура, якому вводили РККС: *a* – дефекти слизової оболонки відсутні; *б* – дефекти слизової оболонки відсутні, трохи збільшена клітинна насиченість власної пластинки слизової оболонки. Гематоксилін-еозин. $\times 200$

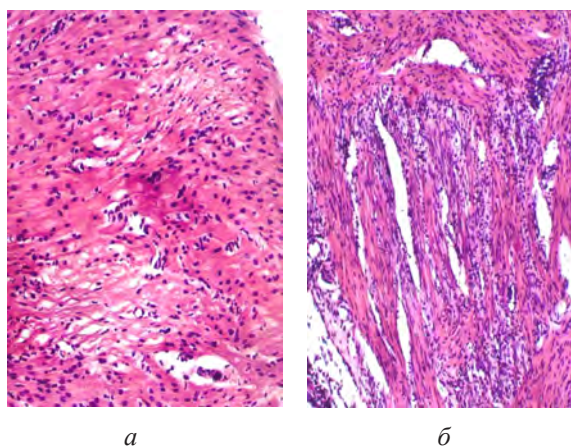


Рис. 6. М'яз ВнАС щура, якому вводили РККС: *a* – дистрофія та набряк гладеньком'язових клітин ($\times 250$); *б* – круглоклітинна інфільтрація ($\times 100$). Гематоксилін-еозин

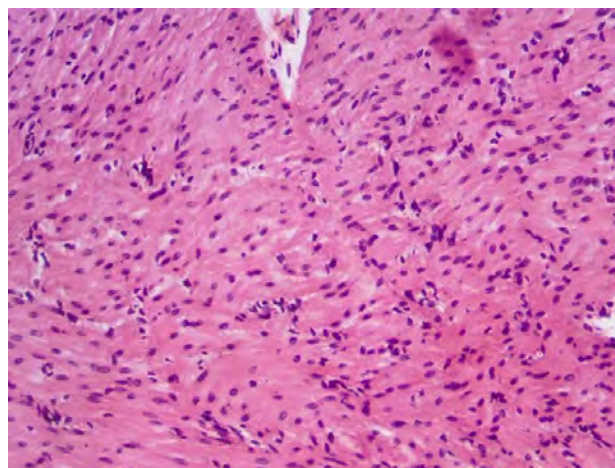


Рис. 7. М'яз ВнАС щура, якому вводили РККС. Гематоксилін-еозин. $\times 200$

При гістологічному дослідженні стінки анального каналу щурів, яким ректально після відтворення патології вводили препарат порівняння «Проктозан», у 3-х з 5-ти щурів у термінальному відділі її спостерігали доволі великі виразкові дефекти з гнійним детритом на поверхні, заповнені дуже незрілою грануляційною тканиною з залишками (чи без них) деструктивних волокон власної пластинки слизової (рис. 8).

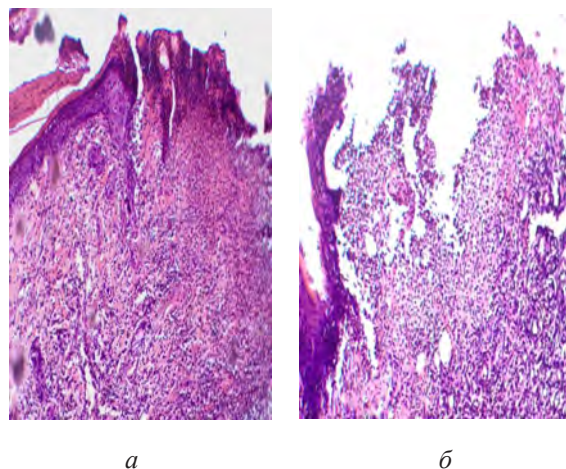


Рис. 8. Термінальний відділ стінки анального каналу щура, якому вводили «Проктозан»: *a* – на поверхні виразкових дефектів видно гнійний наліт та клітинний детрит, дно заповнено дуже незрілою грануляційною тканиною; *б* – виявляються залишки розбухлих, дегенеративно змінених колагенових волокон власної пластинки слизової оболонки. Гематоксилін-еозин. $\times 100$

У підслизовій оболонці цього відділу стінки анального каналу видно виразне набухання, заміщення її грануляційною тканиною. Кровоносні судини (де вони видні) у відносно спокійному стані (рис. 9).

М'язова тканина ВнАС у щурів з дефектами слизової оболонки інфільтрована лімфоцитами, макрофагами, місцями набрякла, дистрофічно змінена, з ознаками підвищення тонусу (рис. 10).

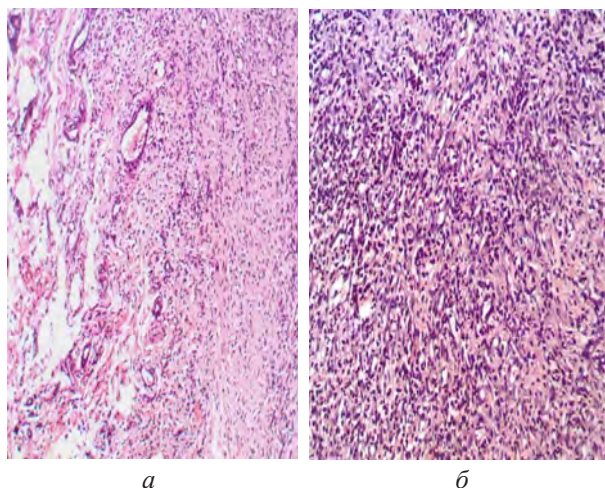


Рис. 9. Термінальний відділ стінки анального каналу щура, якому вводили «Проктозан»: *a* – розбухання колагенової складової підслизової оболонки, стан кровоносних судин нормальний ($\times 100$); *б* – заміщення підслизової оболонки грануляційною тканиною ($\times 200$). Гематоксилін-еозин

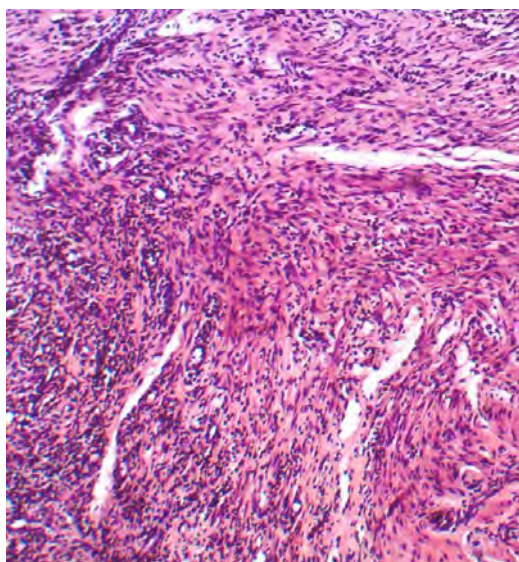


Рис. 10. М'язова тканина ВнАС щура, якому вводили «Проктозан». Гематоксилін-еозин. $\times 100$

6. Обговорення результатів

Отримані нами експериментальні дані свідчать, що застосування РККС у тварин з ГУАТ супроводжувалося значним зменшенням ознак підвищення тону ВнАС у порівнянні з тваринами групи контрольної

патології. Цей ефект РККС є прогнозованим, оскільки до складу досліджуваного засобу входить дилтіазем, та, відповідно до сучасних уявлень відносно ролі сфінктероспазму у хронізації анальної тріщини, має розглядатися в якості одного з головних механізмів реалізації лікувальної дії РККС [2]. Очевидно, що зменшення тону ВнАС та поліпшення мікроциркуляції в зоні розташування дефекту сприяло зменшенню гіпоксії та запалення тканин цієї зони. В експерименті ми також спостерігали прискорення дозрівання грануляцій, що заміщують некротично змінені тканини у зоні дефекту. Ймовірно, це одночасно обумовлено як дією метилурацилу, що входить до складу РККС та є стимулятором проліферації, так і поліпшенням мікроциркуляції, обмінних процесів та зменшенням запалення в уражених тканинах на тлі зменшення тону ВнАС. Загалом застосування РККС у тварин з ГУАТ характеризувалося високою терапевтичною ефективністю. Так, на 12 добу експерименту виразковий дефект слизової оболонки термінального відділу прямої кишки було виявлено лише у 2-х з 6-ти тварин (33,3 %), при цьому самі дефекти були значно менші за розмірами ніж у тварин з групи контрольної патології, а їхня поверхня більш очищена від гнійно-некротичного вмісту. В той же час, у тварин з ГУАТ, яких лікували препаратом порівняння «Проктозан», виразковий дефект на 12 добу експерименту було виявлено у 60 % щурів. Розмір та гістологічний стан дефектів були на рівні контрольної патології. Значно виразнішими, порівняно з тваринами, яких лікували РККС, були й ознаки підвищення тону ВнАС.

7. Висновки

1. Встановлено, що застосування РККС у тварин з ГУАТ позначилося виразним терапевтичним ефектом, який морфологічно виявлявся ознаками зменшення тону ВнАС, мікроциркуляторних порушень та запалення тканин ураженої зони, що призводило до прискорення процесів очищення виразкового дефекту від гнійно-некротичного вмісту, крім того спостерігалось прискорення утворення та дозрівання грануляцій.

2. Препарат порівняння «Проктозан» поступається РККС за здатністю прискорювати загоєння ГУАТ, зменшувати запалення та тону ВнАС.

3. Результати проведених досліджень дозволяють зробити висновок про доцільність проведення подальших поглиблених досліджень терапевтичної дії РККС.

Література

- Schlichtemeier, S. Anal fissure [Text] / S. Schlichtemeier, A. Engel // Australian Prescriber. – 2016. – Vol. 1, Issue 39. – P. 14–17. doi: 10.18773/austprescr.2016.007
- Stewart, D. B. Clinical Practice Guideline for the Management of Anal Fissures [Text] / D. B. Stewart, W. Gaertner, S. Glasgow, J. Migaly, D. Feingold, S. R. Steele // Diseases of the Colon & Rectum. – 2017. – Vol. 60, Issue 1. – P. 7–14. doi: 10.1097/dcr.0000000000000735
- Glover, P. H. High-dose circumferential chemodenervation of the internal anal sphincter: A new treatment modality for uncomplicated chronic anal fissure: A retrospective cohort study (with video) [Text] / P. H. Glover, S. Tang, J. Z. Whatley, E. D. Davis, K. T. Jex, R. Wu, C. J. Lahr // International Journal of Surgery. – 2015. – Vol. 23. – P. 1–4. doi: 10.1016/j.ijvs.2015.08.076

4. Rotholtz, N. A. Long-term assessment of fecal incontinence after lateral internal sphincterotomy [Text] / N. A. Rotholtz, M. Bun, M. V. Mauri, R. Bosio, C. E. Peczan, N. A. Mezzadri // *Techniques in Coloproctology*. – 2005. – Vol. 9, Issue 2. – P. 115–118. doi: 10.1007/s10151-005-0208-3
5. Шельгин, Ю. А. Возможности медикаментозной релаксации внутреннего сфинктера у больных с хронической анальной трещиной [Текст] / Ю. А. Шельгин, Л. Ф. Подмаренкова, Е. Е. Жарков // *Российский журнал гастроэнтерологии, гепатологии, колопроктологии*. – 2005. – № 2. – С. 87–92.
6. Songun, I. Effect of Isosorbide Dinitrate Ointment on Anal Fissure [Text] / I. Songun, H. Boutkan, J. B. V. M. Delemarre, P. J. Breslau // *Digestive Surgery*. – 2003. – Vol. 20, Issue 2. – P. 122–126. doi: 10.1159/000069387
7. Samim, M. Topical Diltiazem Cream Versus Botulinum Toxin A for the Treatment of Chronic Anal Fissure [Text] / M. Samim, B. Twigt, L. Stoker, A. Pronk // *Annals of Surgery*. – 2012. – Vol. 255, Issue 1. – P. 18–22. doi: 10.1097/sla.0b013e318225178a
8. Гайнутдинов, Ф. М. Морфологическая сравнительная оценка эффективности применения суппозиториев при экспериментальной модели острой трещины анального канала [Текст] / Ф. М. Гайнутдинов, А. А. Яппарова, Г. Т. Гумерова // *Медицинский вестник Башкортостана*. – 2008. – Т. 3, № 5. – С. 44–46.
9. Меркулов, Г. А. Курс патологогистологической техники [Текст] / Г. А. Меркулов. – М.: Медицина, 1969. – 424 с.
10. Directive 2010/63/EU of the European Parliament and of the Council of 22 September 2010 on the protection of animals used for scientific purposes [Text]. – Official Journal of the European Union. – 2010. – No. 276. – P. 33–79.

Дата надходження рукопису 17.05.2017

Зайченко Ганна Володимирівна, доктор медичних наук, професор, завідувач кафедри, кафедра фармакології, Національний медичний університет ім. О. О. Богомольця, бул. Т. Шевченка, 13, м. Київ, Україна, 01601

E-mail: anna.zajchenko@gmail.com

Стахорська Марина Олександрівна, аспірант, кафедра клінічної фармакології, Інститут підвищення кваліфікації спеціалістів фармації, Національний фармацевтичний університет, вул. Пушкінська, 53, м. Харків, Україна, 61002

E-mail: clinpharmacol_ipksph@nuph.edu.ua

Лар'яновська Юлія Борисівна, кандидат біологічних наук, старший науковий співробітник, центральна науково-дослідна лабораторія, Національний фармацевтичний університет, вул. Пушкінська, 53, м. Харків, Україна, 61002

E-mail: cndl@nuph.edu.ua

Файзуллін Олександр Валерійович, кандидат фармацевтичних наук, доцент, кафедра клінічної фармакології, Інститут підвищення кваліфікації спеціалістів фармації, Національний фармацевтичний університет, вул. Пушкінська, 53, м. Харків, Україна, 61002

E-mail: faizullin.alexandr@gmail.com