УДК 616.211-089.844
DOI: 10.15587/2519-4798.2025.348281

ОЦІНКА РЕЗУЛЬТАТІВ ВИКОРИСТАННЯ РІЗНИХ ТИПІВ АУТОЛОГІЧНОГО ХРЯЩА ДЛЯ ВІДНОВЛЕННЯ СТРУКТУРНОЇ ОПОРИ НОСА ПРИ ВТОРИННІЙ РИНОПЛАСТИЦІ

І. О. Фастовець, Т. Ю. Запорожець

According to the literature, from 14 to 50% of patients after primary rhinoplasty still require repeated interventions to correct aesthetic or functional defects of the nose, for which various types of autologous cartilage grafts are used. Despite the number of possible donor sites of autologous cartilage, their resorption still remains a significant problem in the context of the stability of long-term rhinoplasty results.
***Objective**: To conduct a comparative assessment of the clinical results of using different types of autologous cartilage in secondary rhinoplasty.*
***Materials and methods**. A prospective study was conducted involving 54 patients aged 18 to 60 years who underwent secondary rhinoplasty in the period from January 2022 to January 2025 and who were divided into 3 groups according to the type of autologous cartilage. The study used questionnaires NOSE, ROE, VAS (satisfaction), photometry, and statistical research methods. Evaluations of the results were carried out at 3, 6, 12, 24, 36 months of follow-up.*
***Results.** Three months after the intervention, the median NOSE score was 35 points. The ROE level 3 months after the operation was characterized by a median of 62.5 points. During the following months, a gradual increase in this score was observed until the twelfth month. Regarding objective indicators, the width of the nose one year after the operation was 32.4 mm, the height of the nasal bridge - 4.7 mm, the projection of the nasal tip was recorded at 21.3 mm. The height of the bridge showed a tendency to decrease (to 4.0 mm after three years).*
***Conclusions.** The use of autologous cartilage grafts in secondary rhinoplasty provides a significant improvement in functional and aesthetic results without a statistically significant difference between the study groups. The process of cartilage resorption in all cases of rhinoplasty is progressive and correlates with the observation period. In our case, resorption was observed for the entire sample from 1.5% after one year to 2.3% after three years*
***Keywords:** nose, nasal cavity, rhinoplasty, secondary rhinoplasty, nasal breathing, respiratory function, nasal cartilage, nasal anatomy, autologous implants, auricular cartilage, septal cartilage, costal cartilage*

How to cite:
Fastovets, I., Zaporozhets, T. (2025). Evaluation of the results of the use of different types of autologous cartilage for restoration of structural support of the nose in secondary rhinoplasty. ScienceRise: Medical Science, 4 (65), 16–23. http://doi.org/10.15587/2519-4798.2025.348281

© The Author(s) 2025
This is an open access article under the Creative Commons CC BY license

1. Вступ

Зовнішній ніс – це анатомічна структура, яка формує естетичні риси обличчя, забезпечує респіраторну та нюхову функцію [1]. Крім зазначених функцій, форма носа також безпосередньо впливає на пасаж повітря через носові ходи, при цьому недостатня опора хрящових структур може призвести до колапсу носових клапанів (ефект Вентурі) [2]. Однією із типових причин недостатності опори хрящових структур є деформація зовнішнього носа. Деформації зовнішнього носа представляють собою групу гетерогенну патологічних станів, які виникають внаслідок вроджених аномалій, травм або як ускладнення попередніх хірургічних втручань. Незважаючи на вдосконалення хірургічних технік, за даними літератури від 14 до 50% пацієнтів після первинної ринопластики все ще потребують повторних втручань для корекції естетичних або функціональних недоліків [3]. За існуючими класифікаціями деформацій носа виділяють 5 основних типів таких девіацій в залежності від взаєморозташування піраміди кісток носа та хрящового склепіння відносно серединної лінії обличчя [4]. Серед вторинних деформацій (після первинних втручань) найбільш клінічно значимим є птоз кінчика носа, асиметрія зовнішнього носа, колапс носового клапана та сідлоподібна деформація спинки носа, які характеризуються втратою опори носа з функціональними порушеннями (порушення носового дихання) [5].

Порушення анатомії опорних структур носа призводить до розвитку характерних ознак деформацій. До них належать асиметрія середньої третини

носа, яка найчастіше пов'язана з викривленнями дорсальної частини носової перегородки [6]. Асиметрії кінчика носа, які як правило, пов'язані з втратою опори переднього септального кута, девіації колумели – наслідок деформацій каудального краю носової перегородки. Та найбільш часта при вторинній хірургії, сідлоподібна деформація носа, яка виникає внаслідок резорбції чотирикутного хряща та клінічно проявляється ступінчастим переходом між кістковим та хрящовим склепіннями, та западінням профілю носа [5].

У сучасній реконструктивній хірургії носа для відновлення структурної опори носа застосовуються різні типи аутологічних хрящових трансплантатів. Історично реберний хрящ вважається «золотим стандартом» для реконструкції при значних деформаціях завдяки його доступності в великих обсягах та достатній механічній міцності [7]. Реберний хрящ, як правило, забирається з шостого або сьомого ребра, однак його застосування асоційоване з можливими ускладненнями з боку донорських ділянок (нералгії, рубцювання, деформації грудної стінки) [8, 9]. Для умовно помірних деформацій можуть бути використані графти з септального або аурикулярного хряща.

Однак, не зважаючи на кількість можливих донорських ділянок аутохрящів, їх резорбція все ще залишається значною проблемою у контексті стабільності довгострокових результатів ринопластики [10]. Саме тому, вибір оптимального типу хрящового аутотрансплантата залишається складним завданням, що вимагає врахування характеру деформації, наявності донорського матеріалу та особливостей конкретного пацієнта, що в свою чергу обумовлює потребу проведення досліджень з аналізом віддалених функціональних та естетичних результатів.

Мета дослідження – провести порівняльну оцінку клінічних результатів використання різних типів аутологічного хряща при вторинній ринопластиці.

2. Матеріали та методи

На кафедрі пластичної та реконструктивної хірургії післядипломної освіти НМУ імені О.О. Богомольця було проведено проспективне дослідження за участю 54 пацієнтів віком від 18 до 60 років, які проходили вторинну ринопластику з використанням аутологічних хрящових трансплантатів у період з січня 2022 по січень 2025 року. До дослідження включались пацієнти з структурними деформаціями опори зовнішнього носа після попередніх хірургічних втручань, що потребували використання хрящових трансплантатів для її корекції. Критеріями виключення були активні запальні процеси в ділянці носа, системні захворювання сполучної тканини, порушення згортання крові та неможливість забезпечити регулярне спостереження протягом щонайменше одного року. Включені пацієнти були розподілені на три групи в залежності від типу використаного хрящового трансплантата – септальний хрящ (n = 9), аурикулярний хрящ (n = 8) та реберний хрящ (n = 37). Вибір типу хрящового матеріалу визначався індивідуально на основі характеру та обсягу деформації, доступності донорського матеріалу, хірургічних особливостей кожного конкретного випадку та згідно з бажаннями щодо донорської ділянки кожного окремого пацієнта.

Дослідження було схвалено комісією з питань біоетики НМУ імені О. О. Богомольця, протокол від 05.12.2022 № 165. Дослідження було проведено в рамках НДР кафедри пластичної та реконструктивної хірургії післядипломної освіти НМУ імені О. О. Богомольця за темою «Сучасні технології в пластичній та реконструктивній хірургії», № державної реєстрації 0119U000700. Всі залучені пацієнти підписали інформовану добровільну згоду на участь в дослідженні.

Всі операції виконувались одним хірургом з використанням відкритого доступу. Септальний хрящ забирався з залишкової частини чотирикутного хряща носової перегородки, аурикулярний хрящ через задній доступ з вушної раковини, реберний хрящ із шостого або сьомого ребра. Хрящові трансплантати моделювались відповідно до анатомічних потреб та фіксувались нерозсмоктуючими швами (поліпропілен 4/0 або 5/0) для відновлення висоти спинки носа, забезпечення опори кінчика носа, укріплення носового клапана або корекції асиметрії.

Функціональні результати оцінювались за шкалою NOSE (Nasal Obstruction Symptom Evaluation), що складається з 5 питань з оцінкою від 0 до 5 балів кожне. Естетичні результати оцінювались за шкалою ROE (Rhinoplasty Outcome Evaluation), яка трансформується в діапазон від 0 до 100 балів, де вищі значення свідчать про більшу задоволеність результатом. Додатково пацієнти оцінювали загальну задоволеність за десятибальною візуально-аналоговою шкалою (ВАШ). Оцінки проводились перед операцією та на кожному контрольному візиті. Об'єктивізація морфологічних змін здійснювалась шляхом фотометричного аналізу з використанням стандартизованої методики фотодокументації у типових проекціях. Оцінювались ширина носа на рівні крил, висота спинки носа, проекція кінчика носа та назолабіальний кут. На основі динаміки лінійних параметрів розраховувався відносний показник резорбції хрящових трансплантатів як відсоток зменшення об'єму порівняно з початковими післяопераційними вимірюваннями. Зазначимо, що вимірювання здійснювались на основі фотознімків в стандартизованих проекціях з лінійкою на фото (для калібровки інструмента «лінійка» в програмному забезпеченні «Fiji»).

Післяопераційне спостереження здійснювалось за стандартизованим протоколом з контрольними оглядами через 3, 6, 12, 24 та 36 місяців після операції. На кожному візиті здійснювалось клінічне обстеження, фотодокументування, заповнення опитувальників NOSE та ROE, ВАШ (візуально аналогова шкала) задоволеності результатом, а також реєстрація будь-яких ускладнень.

Статистична обробка даних проводилась з використанням Python версії 3.11 з пакетами scipy, statsmodels та pandas. Перевірка нормальності розподілу здійснювалась за допомогою тесту Шапіро-Вілка. Для опису кількісних даних використовувались медіана з міжквартильним розмахом для даних з ненормальним розподілом або середнє арифметичне зі стандартним відхиленням для даних з нормальним

розподілом. Порівняння показників між трьома групами здійснювалось за допомогою критерію Краскела-Воліса для неперервних змінних та критерію χ^2 для категоріальних змінних. Динаміка показників у часі оцінювалась за допомогою критерію Фрідмана для повторних вимірювань. Рівень статистичної значущості встановлювався на рівні $p < 0,05$.

3. Результати дослідження

У дослідження було включено 54 пацієнти, які перенесли вторинну ринопластику після первинної септо- або ринопластики з використанням аутологічних хрящових трансплантатів для відновлення структурної опори носа. Середній вік обстежуваних становив 37,5 ± 9,5 років з діапазоном від 22 до 52 років, при цьому жінки становили переважну більшість вибірки (81,5%), із детальною клініко-демографічною характеристикою вибірки можна ознайомитись в табл. 1.

Таблиця 1

Базові характеристики вибірки (n = 54)

Характеристика	Значення
Вік, роки	37,5 ± 9,5 (22–52)
Індекс маси тіла, кг/м²	26,4 [23,0; 29,1]
Стать (жінки), n (%)	44 (81,5%)
Тип хряща:	
Реберний, n (%)	37 (68,5%)
Септальний, n (%)	9 (16,7%)
Аурикулярний, n (%)	8 (14,8%)
Ступінь деформації:	
Помірний, n (%)	26 (48,1%)
Тяжкий, n (%)	16 (29,6%)
Легкий, n (%)	12 (22,2%)

Структура використаних хрящових трансплантатів виявилась досить неоднорідною та визначалась індивідуальними анатомічними особливостями, характером деформації та площею наявного чотирикутного хряща носа в кожному конкретному випадку. Згідно з використаними хрящовими імплантатами хворі були розподілені на 3 групи – група 1 (n = 9, використовувався септальний хрящ), група 2 (n = 8, аурикулярний хрящ) та група 3 (n = 37, реберний хрящ). Реберний хрящ був застосований у більшості спостережень і становив приблизно дві третини (68,5%) від загальної кількості оперованих пацієнтів. Септальний хрящ використовувався у 9 хворих (16,7%), тоді як аурикулярний хрящ був обраний у 8 пацієнтів (14,8%).

Аналізуючи характер деформацій, що підлягали хірургічній корекції, було виявлено значну варіабельність клінічних ситуацій. Птоз кінчика носа діагностувався найчастіше і траплявся майже у третини пацієнтів, а саме в 16 спостереженнях. Асиметрія зовнішнього носа була встановлена у 13 хворих, що найбільш ймовірно є наслідком часткової резорбції хряща після первинного втручання. Колапс носового клапана та сідлоподібна деформація спинки носа були діагностовані з однаковою частотою – по 9 випадків.

Оскільки всім залученим до дослідження пацієнтам проводилось хірургічне втручання спрямоване переважно на покращення естетичної та функціональних параметрів, вони нами також були оцінені. Так, функціональні результати оцінювались за допомогою шкали NOSE. У ранньому післяопераційному періоді через три місяці після втручання спостерігалось помітне покращення функціонального стану, медіана показника NOSE становила 35 балів при середньому значенні 33,8 балів. Подальша динаміка демонструвала прогресивне покращення дихальної функції, що досягло найбільш вираженого ефекту через рік після операції. На цей момент медіана знизилась до 20 балів при середньому значенні 19,1 бали, що відповідає клінічно значущому покращенню порівняно з початковими показниками. Таким чином, впродовж спостереження ми відмічали позитивну динаміку функціональних результатів операції, яка в подальшому стабілізувалась, адже показники через два роки спостереження практично не відрізнялись від річних і в середньому становили 18,8 балів. Навіть через три роки післяопераційного спостереження функціональний стан залишався стабільним на рівні 20 балів за шкалою NOSE (табл. 2).

Таблиця 2

Динаміка суб'єктивних показників за даними опитувальників

Показник	Термін	n	Медіана [ІКР]
NOSE, бали (менше - краще)	3 місяці	54	35 [30; 40]
	6 місяців	52	20 [15; 25]
	12 місяців	52	20 [15; 25]
	24 місяці	29	15 [15; 25]
	36 місяців	17	20 [15; 20]
ROE, бали (більше - краще)	3 місяці	54	62,5 [62,5; 66,7]
	12 місяців	52	79,2 [75,0; 83,3]
	24 місяці	29	74,0 [69,2; 82,1]
	36 місяців	17	70,8 [66,7; 75,0]

Примітка: ІКР – міжквартильний розмах (інтерквартильний розмах), n – кількість опитаних пацієнтів, які були під спостереженням на кожний запланований візит

Естетичні результати, що оцінювались за шкалою ROE, демонстрували ще більш виражену позитивну динаміку у післяопераційному періоді (табл. 2). Початковий рівень задоволеності пацієнтів через три місяці після операції характеризувався медіаною 62,5 балів при середньому значенні

64,5 балів, що вказує на помірну задоволеність результатом у ранньому періоді. Протягом наступних місяців спостерігалось поступове зростання цієї оцінки та досягло свого піку через дванадцять місяців після втручання. Саме в цей період медіана показника ROE становила 79,2 бали при середньому значенні 78,7 балів, що відповідає високому рівню задоволеності пацієнтів зовнішнім виглядом носа за даними цієї ж шкали. Детальний аналіз задоволеності пацієнтів показав, що через рік абсолютно всі хворі, які продовжували спостереження, виявились задоволеними результатом хірургічного втручання, що підтверджує досягнення максимального ефекту лікування саме в цей термін.

Важливо відмітити, що починаючи з другого року спостерігалось поступове зниження показників задоволеності пацієнтів. Через два роки медіана ROE знизилась до 70,8 балів, а через три роки цей показник ще більше зменшився і становив в середньому 70,6 балів. Аналіз структури задоволеності через три роки виявив, що лише трохи більше половини пацієнтів залишались повністю задоволеними віддаленими результатами. Хоча бальний розподіл все ще відповідав позитивному рівню задоволеності.

При порівняльному аналізі результатів лікування в залежності від типу використаного хрящового трансплантата було виявлено певні особливості. За функціональними показниками через рік після операції медіана NOSE для групи пацієнтів, яким використовувався реберний хрящ для відновлення опорної структури носа, становила 20 балів, для групи пацієнтів «септального хряща» 15 балів, а для пацієнтів з імплантацією аурикулярного хряща - 20 балів. При цьому статистичний аналіз не виявив значущих відмінностей між групами за критерієм Краскела-Воліса, що свідчить про подібну ефективність усіх трьох типів хрящів погрупово, що були використані для відновлення функції носового дихання (табл. 3). Хоча й варто зауважити про гетерогенність та неоднорідності нашої вибірки (розподілу груп).

Таблиця 3

Результати хірургічного лікування деформації носа за типами використаного аутохряща при вторинній ринопластиці через 12 місяців

Показник	Реберний (n = 37)	Септальний (n = 9)	Аурикулярний (n = 8)
NOSE, бали	20 [15; 25]	15 [10; 15]	20 [16; 24]
ROE, бали	79,2 [75,0; 83,3]	83,3 [75,0; 87,5]	75,0 [72,1; 77,9]
ВАШ, бали	7,9 [7,5; 8,3]	8,3 [7,5; 8,8]	7,5 [7,2; 7,8]
Ширина носа, мм	32,6 ± 0,8	32,0 ± 0,8	31,0 ± 0,7
Висота спинки, мм	4,7 ± 0,9	4,5 ± 0,8	5,3 ± 1,2
Проекція кінчика, мм	21,2 ± 1,7	20,5 ± 1,8	21,8 ± 1,9
Резорбція, %	1,5 [1,0; 2,3]	0,5 [0,3; 0,9]	0,9 [0,7; 1,7]
Ускладнення, n (%)	7 (18,9%)	0 (0%)	1 (12,5%)

Примітка: $p>0,05$ для всіх порівнянь між групами (критерій Краскела-Воліса для неперервних змінних, χ^2 для категоріальних)

В цей же час естетичні результати за шкалою ROE через дванадцять місяців також не продемонстрували статистично значущих відмінностей між групами. Медіана для реберного хряща становила 79,2 балів, для септального 83,3 бали, а для аурикулярного – 75,0 балів. Такі результати вказують на високий рівень задоволеності в усіх групах незалежно від типу використаного матеріалу (табл. 3).

Також для окремої оцінки задоволеності результатом лікування, крім шкал ROE та NOSE пацієнти заповнювали 10-бальну шкалу ВАШ. Згідно з отриманими даними можна сказати, що жоден із пацієнтів за весь період дослідження не скаржився щодо суттєвих порушень носового дихання та вигляду зовнішнього носа. При цьому максимальна задоволеність результатом, яка в нас визначалась при ВАШ більше 7 балів, спостерігалась на 12 місяць спостереження – водночас коли пацієнти відмічали значне суб'єктивне покращення в функціональних (носове дихання) та естетичних (форма носа) результатах після проведеного втручання (дані наведено на рис. 1).

Об'єктивізація результатів лікування проводилась шляхом проведення фотометричного аналізу з вимірюванням параметрів зовнішнього носа. Ширина носа, що вимірювалась на рівні крил у найширшій частині, через рік після операції становила у середньому 32,4 мм з стандартним відхиленням 1,0 мм. Висота спинки носа дорівнювала 4,7 мм з варіабельністю 0,9 мм. Проекція кінчика носа була зафіксована на рівні 21,3 мм зі стандартним відхиленням 1,7 мм. Динамічне спостереження за наведеними параметрами дозволило виявити певні закономірності змін структури носа у віддалені терміни після операції. Так, ширина носа була відносно стабільна протягом усього періоду спостереження. Висота спинки виявилась більш варіабельним параметром і показала тенденцію до зменшення від початкових 4,7 мм через рік до 4,0 мм через три роки, що відповідає втраті близько 0,8 мм висоти за весь період спостереження. При цьому суттєві зміни в середніх значення назолабіального кута окремо для жінок та чоловіків не мав статистично достовірної різниці впродовж всього терміну спостереження. Тобто фактично зовнішній ніс в усіх випадках застосування аутотрансплантатів зберігав свої пропорції, хоча й могла мати місце певна стабілізаційна корекція імплантатів з часом.

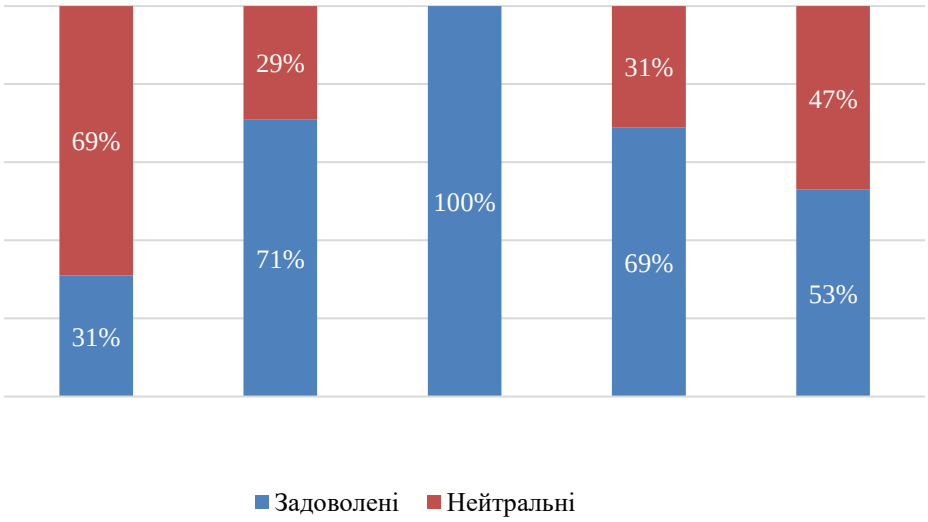

Рис. 1. Динаміка задоволеності пацієнтів за даними ВАШ (у відсотках)

Також нами була оцінена ступінь резорбції хрящових трансплантатів за даними результатів фотометрії, оскільки саме цей процес значною мірою визначає сталість та стабільність результатів хірургічного лікування. Так, через рік після хірургічного втручання медіанний рівень резорбції для всієї вибірки становив 1,0% (0,7–2,0%) об'єму трансплантата. В динаміці ж ми помітили, що цей показник поступово зростав у більш пізні періоди спостереження. Через два роки резорбція збільшилась до 2,0% (1,5–4,1%), а через три роки досягла 2,3% (1,7–4,3%).

Коли нами було порівняно рівень резорбції між різними групами пацієнтів взалежності від типу хрящових аутотрансплантатів, зїясувалось, що септальний хрящ є найбільш стабільним з мінімальним рівнем резорбції, середнє значення якої становило 0,7% при медіані 0,5% (0,3–0,8%). Аурикулярний хрящ займав проміжне положення з середньою резорбцією 1,2% та медіаною 0,9% (0,6–1,5%). А найгірші результати щодо резорбції було отримано в групі пацієнтів, де був використаний реберний хрящ, що насправді може бути пов'язано із типами дефектів при яких він був застосований – сідлоподібна деформація, птоз та/або ретрузія кінчика носа. Тобто самі деформації були більш складними.

На основі отриманих результатів можна стверджувати, що періодом максимальних результатів лікування (найбільш виражене покращення в функціональному та естетичному планах при найменшому рівні резорбції) був період 12 місяців. Цікаво, що саме через рік пацієнти відмічали найбільший рівень задоволеності виглядом носа.

Подальша динаміка як естетичних, так і функціональних показників після досягнення піку через рік характеризувалась поступовим погіршенням суб'єктивних та об'єктивних параметрів. Крім того, зниження задоволеності пацієнтів у віддалені терміни корелювало зі зменшенням висоти спинки носа та проекції кінчика за даними фотометрії, що є об'єктивізацією таких змін.

При аналізі частоти післяопераційних ускладнень був виявлений невисокий рівень несприятливих подій у досліджуваній вибірці. Загальна частота ускладнень становила приблизно 15% (14,8%) від усіх оперованих пацієнтів. Було виявлено позитивний кореляційний зв'язок між ступенем вираженості деформації та ризиком розвитку ускладнень. Так, при легких деформаціях частота ускладнень була мінімальною і становила лише 8,3%. Помірні деформації асоціювались з дещо вищим рівнем ускладнень близько 7,7% (рис. 2). В цей же час тяжкі деформації асоціювались із більшою частотою ускладнень – 31,2%. Щодо погрупового розподілу ускладнень залежно від типу використаного хрящового трансплантата, то також були виявлені певні закономірності. Наприклад для групи «септального хряща» не було зареєстровано жодного випадку післяопераційних ускладнень у всіх 9 пацієнтів цієї групи. Порівняно з іншими групами, де статистично достовірно частота ускладнень була вищою. Серед ускладнень найпоширенішими були носові кровотечі в ранньому післяопераційному періоді (5 пацієнтів), оніміння носа (3 пацієнта).

Для наочної демонстрації результатів хірургічного лікування наводимо клінічний приклад пацієнтки Р., 37 років, яка звернулася зі скаргами на зовнішню деформацію носа та порушення носового дихання після первинної ринопластики, проведеної 3 роки тому. При об'єктивному огляді було виявлено сідлоподібну деформацію нижньої третини спинки носа, птоз кінчика носа та колапс внутрішнього носового клапана справа (як наслідки сідловидної деформації). За шкалою NOSE початковий бал становив 50 (виражене порушенню носового дихання). Було прийнято рішення про проведення вторинної ринопластики з використанням аутологічного реберного хряща для реконструкції спинки носа та відновлення опори носового клапана. Далі на рис. 3 представлені фотографії пацієнтки до операції (рис. 3, *а*) та після хірургічного втручання (рис. 3, *б*).

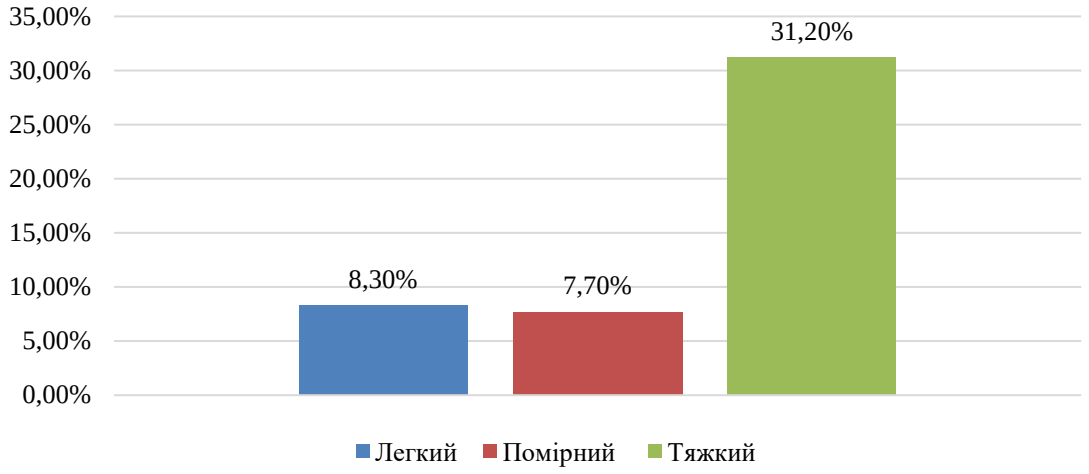

а

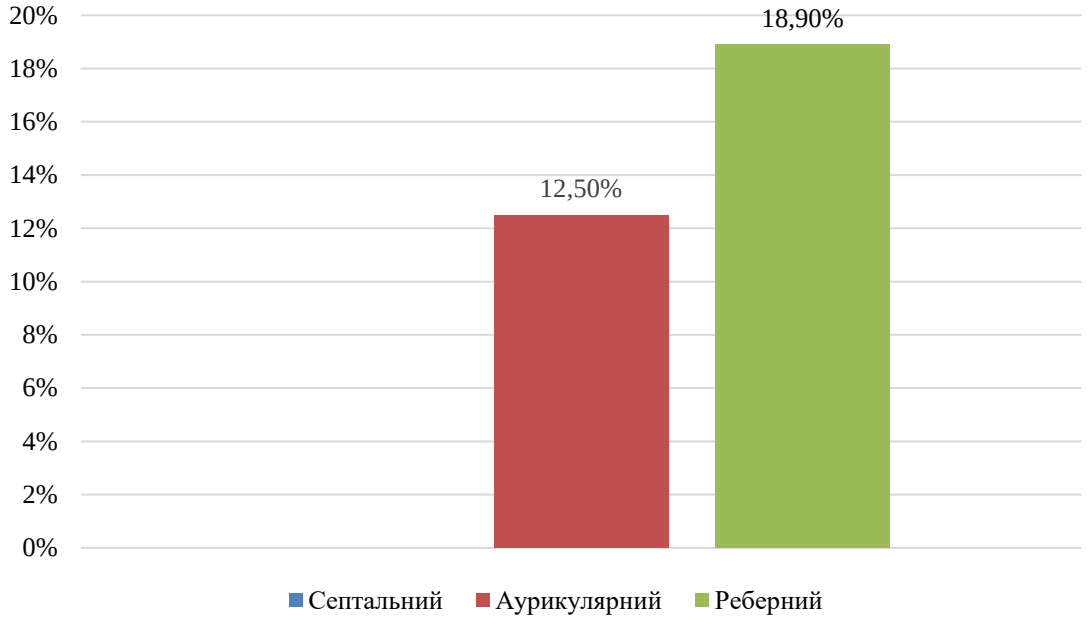

б

Рис. 2. Частота післяопераційних ускладнень: *а* – за ступенем деформації; *б* – за групою згідно із використаним типом хрящової тканини

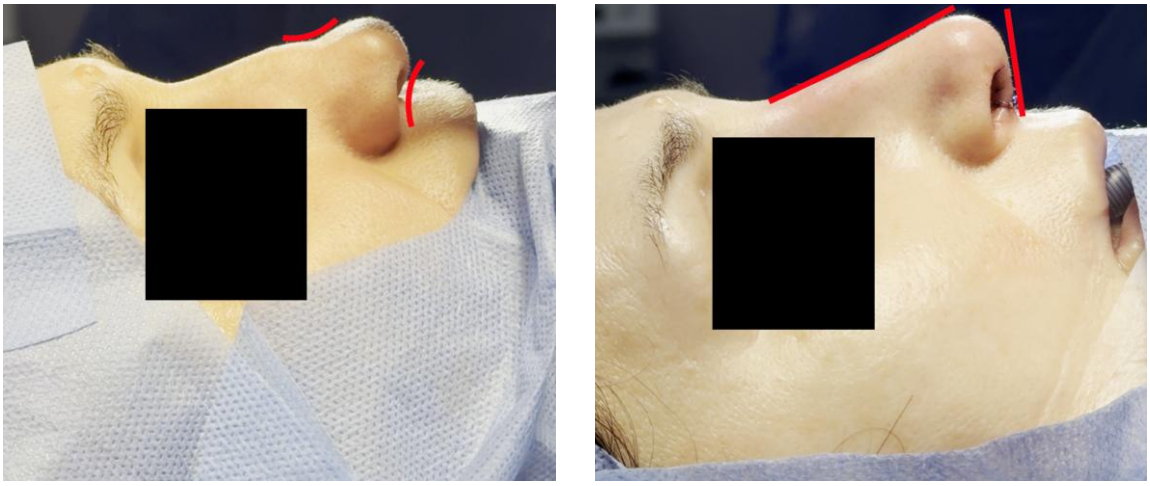

а *б*

Рис. 3. Приклад вторинної ринопластики з сідловидною деформацією носа: *а* – відповідає стану до хірургічного втручання (деформація виділена червоною лінією); *б* – стан після відкритої ринопластики (червоною лінією зображений контур спинки носа вже без деформації)

Візуально спостерігається відновлення правильної анатомічної форми носа з усуненням деформації, покращення проекції кінчика. Функціонально пацієнтка відмічала значне покращення носового дихання, її оцінка за шкалою NOSE через рік становила 15 балів, а естетична задоволеність за ROE досягла 83,3 балів. Цей клінічний випадок демонструє можливість досягнення функціональних та естетичних результатів при використанні реберного хряща навіть у випадках складних деформацій після невдалих первинних втручань.

Загалом, під час нашого дослідження ми змогли досягти клінічно значимого покращення функціональних та естетичних показників в усіх випадках, не залежно від типу донорського аутохряща. Це дає можливість лікарю-хірургу більш «гнучко» обирати донорський матеріал.

4. Обговорення результатів дослідження

Питання вибору оптимального донорського матеріалу для реконструкції носа при вторинних втручаннях є одним з найбільш дискутабельних. Проблема вторинних деформацій не втрачає своєї актуальності, оскільки як згадувалось раніше, може досягати від 5 до 15% після первинної ринопластики [1–3]. У нашій вибірці структура розподілу деформацій з втратою опори носа відображала типову клінічну картину, де птоз кінчика носа діагностувався у 29,6% випадків, асиметрія зовнішнього носа у 24,1%, колапс носового клапана та сідлоподібна деформація по 16,7% кожна. Тому в кожному із наведених випадків існує потреба до комплексного рішення щодо вибору аутотрнсплантату. Щодо основних результатів дослідження, то вони були цілком задовільні. Так, через рік після ринопластики медіана NOSE становила 20 балів, а естетичні результати за шкалою ROE - 79,2 бали (медіана), при цьому всі пацієнти були задоволеними результатом втручання за даними ВАШ. Тому відсутність відмінностей між групами за функціональними та естетичними показниками дозволяє припустити, що всі три дослідженні типи хрящової тканини мають подібну ефективність при їх коректному застосуванні. Проте подальша динаміка виявила поступове зниження задоволеності до 70,8 балів через два роки та 70,6 балів через три роки, що водночас співпадало із зменшенням антропометричних характеристик зовнішнього носа (зменшення висоти спинки носа з 4,7 мм до 4,0 мм) за даними фотометрії, що фактично пов'язано із резорбцією хрящової тканини. Така прогресивна резорбція аутотрансплантатів є відомим феноменом у реконструктивній хірургії носа, причому за даними літератури рівень резорбції може сягати від 20 до 30% обсягу трансплантата, проте за значно більш тривалий період порівняно з нашим періодом спостереження в 36 місяців [11, 12].

Обмеження дослідження. Попри позитивні результати у нашому дослідження є кілька обмежень, які необхідно враховувати при аналізі результатів. Основним обмеженням є нерівність груп за кількістю пацієнтів. Менш суттєвим є обмеження щодо відносно невеликого загального розміру вибірки, проте перше та друге обмеження пов'язане із особливостями набору пацієнтів. Також варто відзначити, що потенційним обмеженням може бути і відносно невеликий термін спостереження (до 3 років). Цього терміну може бути недостатньо для формування остаточних висновків щодо довгострокової стабільності результатів, адже в літературі описані випадки пізньої резорбції трансплантатів навіть після 5 років [10].

Перспективи подальших досліджень. Подальші дослідження можуть бути зосереджені на отримання більш статистично потужних результатів, що вимагає збільшення вибірки досліджуваних та її «гармонізації» за групами. Також доречним буде проведення проспективних досліджень із більш тривалим спостереженням, що можуть продемонструвати стійкість результатів вторинної ринопластики з використанням різних типів хрящових аутотрансплантатів, оскільки за різними даними резорбція трансплантованого хряща може спостерігати до 5 років.

5. Висновки

1. Використання аутологічних хрящових трансплантатів (септального, аурикулярного або реберного) при вторинній ринопластиці забезпечує достовірне покращення функціональних та естетичних результатів без статистично значимої різниці між досліджуваними групами.

2. Загальна частота післяопераційних ускладнень становила 14,8% та була тісно пов'язана із ступенем деформації носа при відсутності достовірної різниці між групами пацієнтів за типом використаної донорського аутотрансплантату, хоча й септальний хрящ демонстрував чітку тенденцію до нижчої частоти післяопераційних ускладнень.

3. Процес резорбції хрящової тканини в усіх випадках ринопластики (первинної та вторинної) є прогресуючим і корелює з терміном спостереження. У нашому випадку для всієї вибірки спостерігалась резорбція з 1,5% через рік до 2,3% через три роки, що проявлялось у вигляді фотометричних змін.

Конфлікт інтересів

Автори декларують, що не мають конфлікту інтересів стосовно даного дослідження, в тому числі фінансового, особистісного характеру, авторства чи іншого характеру, що міг би вплинути на дослідження та його результати, представлені в даній статті.

Фінансування

Дослідження проводилось без фінансової підтримки.

Доступність даних

Дані будуть надані за обґрунтованим запитом.

Використання засобів штучного інтелекту

Автори підтверджують, що не використовували технології штучного інтелекту при створенні представленої роботи.

Внесок авторів

Фастовець Іван Олександрович: Концепція та модель, Збір даних, Аналіз та інтерпретація даних,

Складання рукопису, Статистичний аналіз; **Запорожець Тетяна Юріївна:** Концепція та модель, Аналіз та інтерпретація даних, Складання рукопису, Рецензування важливого інтелектуального контенту рукопису, Адміністративна, технічна або матеріальна підтримка, Спостереження.

Література

1. Dandoulakis, E. (2025). Advances In Autologous Cartilage Engineering For Ear And Nasal Reconstruction: Current Status And Future Prospects. SSRN Electronic Journal. https://doi.org/10.2139/ssrn.5677985
2. Apaydın, F. (2025). Surgical Anatomy of the Nasal Septum. Septal Surgery Challenges in Rhinoplasty. Cham: Springer, 11–20. https://doi.org/10.1007/978-3-031-74734-2_2
3. Kao, W. K., Ho, T. (2023). The Management of Posttraumatic Nasal Deformities. Facial Plastic Surgery, 39 (6), 630–637. https://doi.org/10.1055/a-2152-8670
4. Hashemi, S. M., Afshari, E., Ghazavi, H. (2022). Prevalence of Facial Asymmetry and Correction Methods for Rhinoplasty in Individuals with Deviated Nose: A Brief Review. World journal of plastic surgery, 11 (2), 18–23. https://doi.org/10.52547/wjps.11.2.18
5. Toriumi, D. M., Kovacevic, M. (2022). Correction of the Saddle Nose Deformity Using the "Push Up" Technique. Facial Plastic Surgery, 38 (5), 488–494. https://doi.org/10.1055/a-1803-6341
6. Pruthi, A., Dobratz, E., Dougherty, W. (2023). Management of the Middle Vault. Facial Plastic Surgery, 39 (6), 609–615. https://doi.org/10.1055/a-2148-2141
7. Wright, J. M., Halsey, J. N., Rottgers, S. A. (2023). Dorsal Augmentation: A Review of Current Graft Options. Eplasty, 23, e4.
8. Jiang, M., Huo, H., Zhang, L. (2024). Current practice in autologous rib and costal-cartilage harvest for rhinoplasty: A systematic review. Chinese Journal of Plastic and Reconstructive Surgery, 6 (1), 41–48. https://doi.org/10.1016/j.cjprs.2024.02.002
9. Dhong, E.-S., Na, M.-W. (2021). The Resorption: The Hurdle for Autogenous-Based Asian Rhinoplasty. Asian Septorhinoplasty. Singapore: Springer, 77–89. https://doi.org/10.1007/978-981-16-0542-0_7
10. Dermody, S. M., Lindsay, R. W., Justicz, N. (2023). Considerations for Optimal Grafting in Rhinoplasty. Facial Plastic Surgery, 39 (6), 625–629. https://doi.org/10.1055/a-2116-4566
11. Wells, M. W., McCleary, S. P., Chang, I. A., Deleonibus, A., Kotha, V. S., Rampazzo, A. et al. (2024). A systematic review and meta-analysis of complications associated with crushed cartilage in rhinoplasty. Journal of Plastic, Reconstructive & Aesthetic Surgery, 96, 231–241. https://doi.org/10.1016/j.bjps.2024.06.019
12. Lee, T.-Y., Lee, K.-I., Dhong, E.-S., Jeong, S.-H., Kim, D.-W., Han, S.-K. (2022). Long-Term Resorption Rate of Autogenous Onlay Graft in East Asian Rhinoplasty: A Retrospective Study. Plastic & Reconstructive Surgery, 149 (2), 360–371. https://doi.org/10.1097/prs.0000000000008793

Received 06.11.2025
Received in revised form 24.11.2025
Accepted 10.12.2025
Published 30.12.2025

Іван Олександрович Фастовець*, аспірант, кафедра пластичної та реконструктивної хірургії післядипломної освіти, Національний медичний університет імені О. О. Богомольця, бул. Т. Шевченка, 13, м. Київ, Україна, 01601

Тетяна Юріївна Запорожець, кандидат медичних наук, асистент, кафедра пластичної та реконструктивної хірургії післядипломної освіти, Національний медичний університет імені О. О. Богомольця, бул. Т. Шевченка, 13, м. Київ, Україна, 01601

***Corresponding author:** Ivan Fastovets, e-mail: V_fa100vets@ukr.net*