УДК 616.34-002.2-053.2:616.981.42
DOI: 10.15587/2706-5448.2025.348480

ЕОЗИНОФІЛЬНИЙ СИГМОЇДИТ ЯК ПРОЯВ ВАЖКОЇ ГАСТРОІНТЕСТИНАЛЬНОЇ ФОРМИ САЛЬМОНЕЛЬОЗУ У ДІТЕЙ (КЛІНІЧНИЙ ВИПАДОК)

І. І. Незгода, О. М. Науменко, Я. М. Демчишин, О. С. Онофрійчук, Л. С. Старинець

Salmonellosis in children represents a significant medical and social problem due to its high incidence and the emergence of multidrug-resistant Salmonella strains.
Objective. *To analyze a clinical case of severe intestinal involvement in the gastrointestinal form of salmonellosis in a child.*
Materials and Methods. *A clinical case of successful treatment of a 4-year-old child with severe intestinal involvement caused by the gastrointestinal form of salmonellosis due to a multidrug-resistant strain of Salmonella enteritidis is presented. A stepwise diagnostic approach and the rationale for selecting appropriate antibacterial therapy are described.*
Case Presentation. *This report describes a case of gastrointestinal salmonellosis caused by Salmonella enteritidis in a 4-year-old child. The disease had a gradual onset, presented with abdominal pain and diarrhea with mucus and blood, without fever or vomiting. Physical examination revealed moderate dehydration, periumbilical tenderness, and hepatomegaly. Laboratory findings showed leukocytosis, accelerated erythrocyte sedimentation rate (ESR), and eosinophilia. Coprological examination revealed erythrocytes, leukocytes, and neutral fat. Elevated fecal calprotectin levels and decreased fecal elastase were detected. Immunological assessment demonstrated increased IgE levels and reduced cytotoxic T lymphocytes. Endoscopic and histological examinations confirmed active eosinophilic sigmoiditis. Stool culture identified a multidrug-resistant Salmonella enteritidis strain; only fourth-generation cephalosporins were effective, resulting in complete clinical recovery.*
Results and Discussion. *The clinical presentation combined typical features of the gastrointestinal form of salmonellosis — bloody diarrhea, abdominal pain, hepatomegaly, and inflammatory changes in the complete blood count — with atypical manifestations, including the absence of vomiting and hyperthermia, eosinophilia, and IgE-mediated hypersensitivity. This constellation of findings suggests a mixed infectious–allergic disease course. Additionally, diagnostic markers of intestinal inflammation were identified, including a 2.6-fold increase in fecal calprotectin levels compared to age-adjusted reference values, which was corroborated by histological evidence of active intestinal inflammation in the form of eosinophilic sigmoiditis. Reduced fecal elastase levels indicated exocrine pancreatic dysfunction. An individualized therapeutic approach was applied based on antimicrobial susceptibility testing, which demonstrated multidrug resistance of the isolated Salmonella enteritidis strain. Fourth-generation cephalosporins proved to be effective in this case.*
Conclusions. *This case illustrates the potential development of eosinophilic sigmoiditis in children with severe salmonellosis and highlights the importance of an individualized approach to antibacterial therapy, taking antimicrobial resistance patterns into account.*
Keywords: *children, salmonellosis, severe gastrointestinal forms, eosinophilic sigmoiditis, antibiotic resistance*

How to cite:
Nezgoda, I., Naumenko, O., Demchyshyn, Y., Onofriichuk, O., Starynets, L. (2025). Eosinophilic sigmoiditis as a manifestation of severe gastrointestinal salmonellosis in children (clinical case). ScienceRise: Medical Science, 3 (64), 46–53. http://doi.org/10.15587/2706-5448.2025.348480

© The Author(s) 2025
This is an open access article under the Creative Commons CC BY license

1. Вступ

Сальмонельозна інфекція є важливою проблемою в клініці дитячих інфекційних хвороб та педіатрії вцілому.

Збудниками інфекції є бактерії роду *Salmonella*, що належать до родини *Enterobacteriaceae*. Відомо понад 2600 сероварів нетифоїдних сальмонелл (*Non-Typhoidal Salmonella – NTS*), серед яких найчастіше у дітей реєструються *S. Enteritidis* та *S. Typhimurium [1]*.

Джерелом інфекції є переважно тварини, а фактором передачі продукти тваринного походження (м'ясо, яйця, молочні вироби). *Бактерії* стійкі у зовнішньому середовищі: зберігають життєздатність у воді, м'ясних і молочних продуктах протягом тижнів та місяців. Основний механізм передачі – фекально-оральний, шляхами інфікування є харчовий, водний та контактно-побутовий *[1, 2]*.

За оцінками ВООЗ щороку в світі реєструється близько 93,8 мільйонів випадків сальмонельозу, з яких близько 155000 закінчуються летально [2–4]. У країнах із низьким та середнім рівнем економічного розвитку дана інфекція є однією з головних причин дитячої смертності від діареї. Найвища смертність і

серйозні ускладнення реєструються в країнах Африки, де рівень смертності від інвазивних *NTS* становить 85,9% *[4]*.

У США щорічно реєструється 1 500 000 випадків сальмонельозу, що приводить до 25 000 госпіталізацій і до 400 смертей *[2, 4]*. За даними Європейського центру з контролю та профілактики захворювань, сальмонельоз займає перше місце серед підтверджених випадків харчових інфекцій у країнах Європейського Союзу (ЄС). Найбільша частота фіксується серед дітей до 5 років, причому найвища захворюваність відзначалася в дітей віком від 0 до 4 років (≈80 випадків на 100000 населення) [4, 5]. Останні 2 роки в країнах ЄС тривали спалахи, викликані *S. Enteritidis* та *S. Mbandaka, пов'язані із вживанням курячого м'яса та яєць. За період 2023–2025 років зареєстровано 66017 випадків сальмонельозу, захворюваність при цьому склала 15,5 на 100 000 населення*[4, 5, 6].

В Україні сальмонельоз стабільно входить у трійку найбільш поширених бактеріальних кишкових інфекцій, причому найбільша кількість випадків реєструється у дітей дошкільного віку. За даними дослідження «*Epidemiological trends of salmonellosis in the cross-border regions of Ukraine and Poland (2014-2023)*», середня щорічна захворюваність на сальмонельоз в Україні – приблизно 15,02 на 100 000 населення; за цей же період зареєстровано 64 108 підтверджених випадків. В Україні за останні 2 роки зареєстровано 21 лабораторно підтверджений спалах сальмонельозу, фактором передачі якого стали харчові продукти тваринного походження. Питома вага сальмонельозу в структурі етіологічно розшифрованих діарей в Україні складає 92,2% [3].

Високі показники захворюваності обумовлюють потребу у постійному епіднагляді, профілактичних заходах та в удосконаленні методів ранньої діагностики сальмонельозу у дітей, особливо важких інтестінальних форм.

Патогенез тяжких форм сальмонельозу в дитячому віці – це складний процес, зумовлений одночасною дією низки факторів: вірулентності збудника, морфофункціональної незрілості травної системи та особливостей імунної відповіді [7–9].

Після потрапляння в організм бактерії роду *Salmonella* долають захисний бар'єр шлунка та проникають в тонкий і товстий кишечник. Основною мішенню є ентероцити та М-клітини в зоні Пейєрових бляшок. За допомогою III типу секреційної системи (*T3SS-1*) сальмонели ін'єктують ефекторні білки, які сприяють проникненню бактерій усередину клітини. Потрапивши в клітину, бактерія утворює *Salmonella-containing vacuole* (*SCV*), де вона уникає взаємодії з фагоцитами. Вірулентні штами можуть модулювати апоптоз, сприяючи хронічному запаленню або ж системному поширенню (при *iNTS*). У відповідь на інвазію активуються *TLR* (переважно *TLR-4*) і запускається продукція цитокінів (*IL-1β, IL-6, TNF-α, IL-8*). Вивільнення *IL-8* стимулює хемотаксис нейтрофілів у просвіт кишки з формуванням ексудативного запалення, у тому числі з утворенням гною, слизу, розвивається гемоколіт. У тяжких випадках можливе утворення ерозій, виразок, деструкція крипт, порушення всмоктування. *Salmonella* використовує *SPI-1* та *SPI-2* для інвазії та виживання в клітинах [8]. Це також активує запальні каскади (*IL-8, TNF-α*) та інтенсивну нейтрофільну інфільтрацію, що пошкоджує слизову й сприяє тяжкій діареї у дітей [9, 10].

Частота появи важких форм інфекції у дітей пов'язана з незрілістю імунної системи (низька продукція *IgA*, ослаблений клітинний імунітет), що сприяє глибшій інвазії збудника та більш тотальному пошкодженню слизової оболонки товстої кишки. У дітей раннього віку частіше виникає системна відповідь, генералізоване запалення (*SIRS*), а в окремих випадках – сепсис. В тяжких формах– інфекційно-токсичний шок, гіповолемія, електролітні порушення, ризик токсичного мегаколону.

Основні не-тифоїдні штами сальмонел викликають легкі та середньоважкі гастроінтестинальні форми інфекції, однак частина штамів може викликати важке запалення кишечника, з розвитком гемоколіту. Інвазивні штами сальмонел викликають системні ураження і характеризуються високими показниками летальності [2].

У більшості дітей перебіг сальмонельозу характеризується лихоманкою, блюванням, діареєю, абдомінальним болем [2]. Ускладнення включають дегідратацію та, у тяжких випадках, бактеріємію [7].

Особливу небезпеку щодо розвитку важких гастроінтестинальних форм сальмонельозу становлять діти раннього віку, у яких швидко розвивається зневоднення та можливі тяжкі ускладнення. Факторами, що сприяють важкому перебігу є: вік <5 років (особливо діти першого року життя), недоїдання та білково-енергетична недостатність, супутні захворювання (імунодефіцити, ВІЛ-інфекція), антибіотикорезистентність, пізнє звертання за медичною допомогою та вірулентність збудника і інфекційна доза [2, 11].

Мета дослідження: представити клінічний випадок розвитку важкого ураження кишечника на тлі гастроінтестинальної форми сальмонельозу.

2. Матеріали та методи

Представляємо випадок сальмонельозу у дитини, яка перебувала на лікуванні у Вінницькій обласній клінічній дитячій лікарні (ВОДКЛ). Проаналізовано перебіг важкої гастроінтестинальної форми сальмонельозу у дитини віком 4 роки 2 місяці. Діагноз був підтверджений позитивною копрокультурою сальмонели, забір матеріалу для дослідження проведений в першу добу перебування в стаціонарі. Дитина пройшла поглиблене клініко-біохімічне обстеження із визначенням: показників загального аналізу крові; копрологічні дослідження, біохімічні дослідження крові (з визначенням рівню креатиніну, сечовини, глюкози крові, білірубіну та активності печінкових ферментів, кальпротектину) в динаміці хвороби. Також було проведено протеїнограму, імунограму, генетичні дослідження, визначено маркери аутоімунних процесів; виконано УЗД органів черевної порожнини, стернальну пункцію та колоноскопію з гістологічним дослідженням, тощо.

Дослідження проведено з дотриманням принципів біоетики та етичних норм наукової діяльності, які були розглянуті на щоквартальному засіданні

медичної ради ВОДКЛ, протокол № 3 від 14.12.2023 року. Було отримано добровільну інформовану згоду від матері пацієнта на обстеження та лікування, конфіденційність персональних даних забезпечена.

3. Опис клінічного випадку

Хвора Е., 4 р. 2 міс., поступила до інфекційно-боксованого відділення № 2 Вінницької обласної дитячої клінічної лікарні 13.11.23 р.

З анамнезу хвороби відомо, що дитина була госпіталізована на 3 добу захворювання, коли з'явилась нудота, біль у животі (навколопупкова ділянка), багаторазові рідкі випорожнення зеленого кольору зі слизом та домішками крові. Захворювання почалося 11.11.23 р., коли дитина вперше поскаржилась на загальну слабкість, стала адинамічною, на наступний день 12.11.23 р. з'явилась нудота та біль в животі і почались рідкі випорожнення до 5 разів на добу з домішками слизу та прожилок крові у великій кількості. Самостійно не лікувались. 13.11.23 р. звернулись до сімейного лікаря, який направив їх на лікування у ВОДКЛ.

З епідеміологічного анамнезу відомо, що дитина відвідує дитячий дошкільний заклад, за межі населеного пункту, де постійно проживає не виїжджала, в контакті з інфекційними хворими не перебувала, 2 дні тому вживала йогурт домашнього приготування та тістечка з білковим кремом.

Перинатальний анамнез не обтяжений, щеплення за віком, алергологічний та спадковий анамнез не обтяжені, операцій та травм не було. Хворіла неускладненими вірусними інфекціями. У дитини має місце затримка мовного розвитку, постійно займається з дефектологом.

При огляді стан розцінено як середньоважкий, дитина в свідомості, в'яла, адинамічна, на огляд реагує адекватно. Шкіра чиста, тургор та еластичність дещо знижені. Живіт звичайної форми, відділи кишечника доступні пальпації, чутливі в навколопупковій та лівій клубовій ділянці. Перистальтика збережена. Печінка збільшена до +1 см, безболісна. Випорожнення 4 рази на добу, кашкоподібні з домішками слизу та крові, діурез достатній.

Встановлено попередній діагноз: Гостра кишкова інфекція, неуточнена, ентероколіт, дистальний коліт, гемоколіт.

План обстеження дитини передбачав проведення загально клінічних, біохімічних, інструментальних досліджень. Для встановлення етіологічного фактору використовували: бактеріологічний метод (копрокультура); ІФА (*Cl.difficile* токсин *A/B*); ПЛР (сальмонела, шигела, ешерихія, рота-, астро-, адено, норовіруси, кампілобактер, кишковий ієрсиніоз, псевдотуберкульоз).

Для виявлення причини інфекційного коліту дитині проведено ряд специфічних обстежень: ПЛР для виявлення генетичного матеріалу збудників ГКІ (14.11.23): *Salmonella spp., Rotavirus A, Astrovirus, Adenovirus F, Norovirus G2, Campylobacter spp., Shigellas pp, Enteroinvasive E.coli, Clostridium difficile (tox A/B) Y. enterocolitica, Y. pseudotuberculosis* – негативно; бактеріологічне дослідження випорожнень на шигельоз, сальмонельоз, ешеріхіоз від 13.11.2023 р.: – виділено *Salmonella enteritidis* $5*10^6$ КУО.

Дані антибіотикограми наведені в табл. 1.

Таблиця 1

Антибіотикограма пацієнта (виділено *Salmonella enteritidis* $5*10^6$ КУО)

Ампіцилін	стійкий
Амоксицилін	стійкий
Піперацилін	стійкий
Цефепім	чутливий
Цефідерокол	стійкий
Цефтріаксон	стійкий
Ертапенем	стійкий
Азтреонам	чутливий
Ципрофлоксацин	стійкий
Левофлоксацин	стійкий
Моксифлоксацин	стійкий
Гентаміцин	стійкий

Дитині виконано ряд лабораторних обстежень, результати яких наведені в табл. 2.

Таблиця 2

Лабораторні показники пацієнта в динаміці

показники	Загальний аналіз крові			Копрограма
дата	13.11.23р.	16.11.23р.	24.11.23р.	13.11.23р.
Гемоглобін	135 г/л	137 г/л	134 г/л	Не оформлені, зелено-коричневого кольору
Еритроцити	$4{,}85\ 10^{12}$/л	$4{,}91\ 10^{12}$/л	$4{,}92\ 10^{12}$/л	лейкоцити – 50–60 в полі зору; еритроцити – 10-20 в полі зору; епітелій – 5-8 в полі зору
Лейкоцити	$11{,}2 *10^9$/л	$7{,}73 *10^9$/л	$7{,}57 *10^9$/л	слиз ++++
Нейтрофіли: паличко-ядерні: сегментоядерні:	 8% 53%	 17% 28%	 8% 35%	крохмаль + нейтральний жир +++
Еозинофіли:	5%	22%	9%	
Лімфоцити:	30%	31%	45%	
Моноцити:	5%	2%	3%	
ШОЕ	18 мм/год	24 мм/год	10 мм/год	

Примітка: ШОЕ – швидкість осідання еритроцитів

Аналізуючи зміни в загальному аналізі крові (табл. 2) було відмічено нейтрофільний лейкоцитоз, прискорену ШОЕ. Зважаючи на появу еозинофілії (22%) було запідозрено ряд патологічних станів, які потребували верифікації: імунна дисгеруляція, гострий лейкоз, гельмінтоз, алергії.

Дитині було проведено визначення основних показників в біохімічному аналізі крові (табл. 3)

Таблиця 3

Біохімічні показники пацієнта

Показник (13.11.23 р.)	Результат
Глюкоза	4,5 ммоль/л
сечовина	2,0 ммоль/л
креатинін	28,3 ммоль/л
Білірубін та його фракції	18,5 мкмоль/л прямий - 0, не прямий- 18,5 мкмоль/л
АлАТ	30,1 Од/л
АсАТ	34,5 Од/л
K	3,7 ммоль/л
Na	137 ммоль/л
Cl	108 ммоль/л
С-реактивний білок	12,7 мг/л
Прокальцитонін (якісно)	Не виявлено
Фекальний кальпротектин	209,6 мг/г
Панкреатична еластаза калу	164,5 мкг/г
Фібриноген	5106 г/л;

Для виключення дисрегуляції імунітету та варіантів імунодефіциту 18.1.23 р. дитині було виконано імунограму (табл. 4).

Після інтерпретації показників імунограми було встановлено: нормальну активність комплементу, нормальні рівні сироваткових імуноглобулінів, окрім підвищеного рівня *IgE*, знижений абсолютний та відсотковий вміст Т-цитотоксичних лімфоцитів (табл. 4).

Підвищений рівень *IgE* може супроводжувати алергічні реакції та імунодефіцити, Зокрема,рівень I*gE* зростає при алергії на білок коров'ячого молока, а також при імунодефіциті Джоба, однак у хворої *IgE* до білка коров'ячого молока становили < 350 МО/мл, що не виходить за межі референтних значень, а критерії діагностики імунодефіциту Джоба передбачають підвищення *IgE* більше 1000 МО/мл, тому ці патології були виключені у нашої пацієнтки.

Знижений абсолютний та відсотковий вміст *Т*-цитотоксичних лімфоцитів може бути характерним для ВІЛ-інфекції, важких бактеріальних інфекцій і сепсису, вродженого тяжкого комбінованого імунодефіциту та інших комбінованих імунодефіцитів, а транзиторне зниження спостерігається при деяких вірусних інфекціях (кір, *SARS-CoV2*). Дитина була обстежена на ВІЛ-інфекцію (16.11.23) – результат тестування негативний, консультована імунологом (24.11.23) – даних за імунодефіцит немає.

Для виключення гемобластозу виконана пункція кісткового мозку (20.11.23), заключення: Кістково-мозковий пунктат клітинний. Нормобластний тип кровотворення. Даних за гемобластоз немає. Має місце лейкемоїдна реація по еозинофільному типу.

Таблиця 4

Імунограма пацієнта

Показник	Результат	Референтні значення
Активність комплементу	73 ЛО	36–74 ЛО
Рівень сироваткового *IgA*	1,33 г/л	0,27–1,95 г/л
Рівень сироваткового *IgM*	2,04 г/л	0,24–2,1 г/л
Рівень сироваткового *IgG*	10,2 г/л	5,04–14,64 г/л
Рівень сироваткового *IgE*	181,3 г/л	<50 г/л
Т-лімфоцити (*CD3+)*	61,5% $1,51*10^9$/л	59–78% $1,4–3,8*10^9$/л
Т-хелпери (*CD3+ CD8+*)	39,1% $0,98*10^9$/л	32–45% $0,7–2,8*10^9$/л
Т-цитотоксичні (*CD3+ CD8+*)	16,8% $0,42*10^9$/л	21–35% $0,5–1,8*10^9$/л
CD3+CD4+/ CD3+CD8+	2,32	1,0–2,5
CD3+CD4+CD8+	0,1	<3
В-лімфоцити (*CD19+)*	24,8% $0,600*10^9$/л	16–28% $0,5–1,1*10^9$/л
NK-клітини (*CD3- CD16/56*)	13,3% $0,340*10^9$/л	6–20% $0,1–0,9*10^9$/л

Примітка: ЛО – лабораторні одиниці

Дитина обстежена на токсокароз, на яйця гельмінтів методом *Parasep* (15.11.23) результат негативний, тестована на наявність найпростіших (15.11.23) – негативно.

Окрім змін у загальному аналізі крові, звертало увагу значне підвищення рівня фекального кальпротектину – 209,6 мг/г, що в 2,6 рази вище вікової норми (табл. 3). Це змусило поглиблювати діагнос-

тичний пошук. Розглядались припущення щодо розвитку хвороби Крона, неспецифічного виразкового коліту, целіакії та важкої форми інфекційного коліту.

Целіакія була виключена шляхом обстеження на антитіла до тканинної трансглутамінази *IgA* (24.11.23), рівень 0,72 ОД/мл у пацієнтки є варіантом норми.

Хворій було проведено колоноскопію та біопсію кишечника (24.11.23). При колоноскопії слизова оболонка термінального відділу тонкої кишки блідо-рожевого кольору з ділянками блідості та сіруватими включеннями, блискуча, рельєф дещо згладжений, виразки не візуалізуються. Слизова оболонка сигмовидної кишки запалена, з підвищеною кровонаповненістю та набряком, присутні поверхневі пошкодження слизової оболонки (ерозії). Рельєф слизової оболонки нерівний, з наявністю точкових крововиливів і незначних накладень фібрину, кровоточить при дотику інструментом (рис. 1, 2).

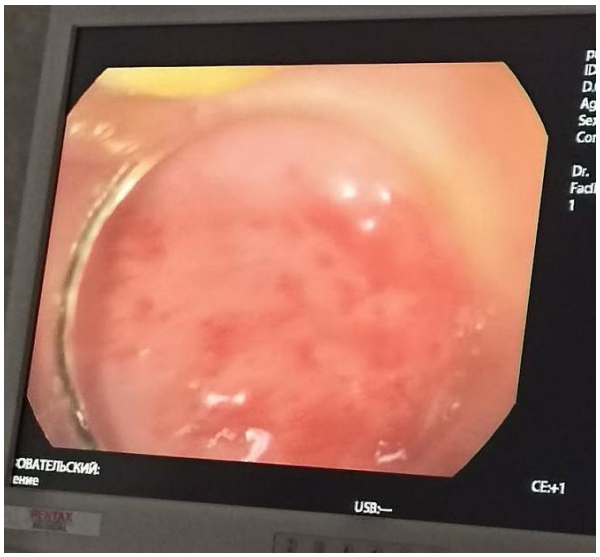

Рис. 1. Точкові крововиливи на слизовій оболонці кишки

Для гістології було взято 5 шматочків слизової оболонки з термінального відділу тонкої кишки та сигмовидної кишки (2 блоки). Згідно даних морфо-гістологічного дослідження ворсинки слизової оболонки термінального відділу слизової оболонки тонкої кишки: місцями дещо вкорочені, крипти, при цьому, розміщені нерівномірно, незначно звивисті, кількість їх дещо знижена. Власна пластинка з набряком, вогнищевим фіброзом, невеликою кількістю лімфоцитів і плазмоцитів, формуванням лімфоїдних фолікулів. Архітектоніка слизової оболонки сигмовидної кишки: не порушена, визначаються ділянки зі зменшенням кількості муцину. Власна пластинка з вогнищевим фіброзом та набряком, наявністю лімфоцитів і плазмоцитів, сконцентрованих, здебільшого, у поверхневих та серединних відділах, невеликої кількості еозинофілів та вогнищевої нейтрофільної інфільтрації з наявністю внутрішньоепітеліальних нейтрофілів у криптах. У слизовій оболонці та підслизовій основі лімфоїдні фолікули із світлими центрами. Визначаються вогнищеві дрібні крововиливи та злущення поверхневого епітелію. Патогістологічний висновок: вогнищевий активний еозинофільний сигмоїдит. Морфологічні ознаки вогнищевої атрофії слизової оболонки термінального відділу тонкої кишки. Даних за неспецифічний виразковий коліт (НВК) та хворобу Крона немає.

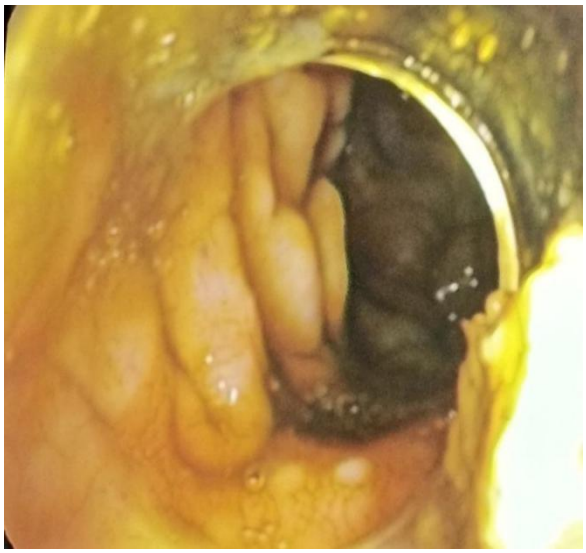

Рис. 2. Нашарування фібрину на слизовій оболонці, сплощення гауст кишки

В копрограмі хворої спостерігалась наявність стеатореї (велика кількість нейтрального жиру), тому розглядалась гіпотеза зовнішньосекреторної недостатності підшлункової залози та/або муковісцидозу. Рівень фекальної еластази коливався в межах 164,5 мкг/гр при нормі 200-1000 мкг/гр, таким чином мала місце помірна екзокринна панкреатична недостатність.Для діагностики муковісцидозу виконано потову пробу (24.11.23), рівень хлоридів - 11,92 мм/л, тобто був у межах нормативних значень, однак для повної верифікації проведено генетичне тестування на муковісцидоз (28.11.23), аналіз гену *CFTR* методом *NGS* з використанням таргетної панелі на платформі *IonGeneStudioS5 (IontorrentbyThermoFisherScientific)* (табл. 5).

Таблиця 5

Результати генетичного обстеження на муковісцидоз

Ген	транскрипт	Ген-асоційований фенотип	успадкування	Знайдені варіанти	статус	класифікація
CFTR	*NM_000492,4*	муковісцидоз	АР	*c.2052dupA (p.Gln685f)*	Гетеро-зиготний	патогенний

Примітка: АР – аутосомно-рецесивний тип

Знайдений варіант *c.2052dupA (p.Gln685fs)* – це дуплікація одного нуклеотиду в 14 екзоні гена *CFTR* у гетерозиготному стані. Предбачається, що цей варіант спричиняє втрату нормальної функції білка *CFTR* через його скорочення внаслідок зсуву рамки зчитування. Висока частота даної перебудови зустрічається в населення Західній Україні. Гетерозиготний варіант не є підтвердженням муковісцидозу.

Також дитині проведено інші обстеження, зокрема інструментальні: УЗД ОЧП (14.11.23):печінка дещо збільшена в розмірах, з боку інших органів черевної порожнини та заочеревинного простору патологічних змін не виявлено, Ехо КГ (14.11.23): кінетика клапанів не порушена, септальні дефекти не локуються.

Таким чином, після проведеної цілої низки діагностичних заходів встановлено **заключний діагноз:** Гостра кишкова інфекція, зумовлена *Salmonella enteritidis* $5*10^6$ гострий ентероколіт, гемоколіт, токсико-ексикоз 1 ступеню, ізотонічний тип дегідратації. Еозинофільний ерозивний проктосигмоїдит (біопсія від 24.11.23). Екзокринна панкреатична недостатність. Лейкемоїдна реакція по еозинофільному типу (пункція кісткового мозку від 20.11.23). Затримка мовного розвитку.

Проведено лікування: режим палатний, дієтичне харчування, оральна та парентеральна регідратація, емпірично цефтріаксон 100 мг/кг. Через 72 години відмічено неефективність антибіотикотерапії, симптоми гемоколіту зберігались, запальні зміни в гемограмі та копрограмі наростали. Отримавши дані антибіотикограми виявили, що виділений штам сальмонел стійкий до цефалоспоринів III покоління. Чутливість виділеної *Salmonella enteritidis* зберігалась до цефалоспоринів IV покоління, тому відбулась заміна антибіотика на цефепім 100 мг/кг. Тривалість курсу 7 днів. Ефективність лікування була оцінена по клінічних та лабораторних показниках. Клінічна ефективність проявлялась шляхом покращення загального стану дитини, нормаліації випорожнень, відсутністю проявів гемоколіту. Лабораторна ефективність підтверджувалась відсутністю запальних змін в гемограмі та копрограмі, нормалізацією показників кальпротектинуюЕлімінація збудника була засвідчена негативним контрольним бактеріологічним дослідженням копрокультури, забір матеріалу був здійснений через 3 доби після закінчення антибіотикотерапії.

4. Обговорення результатів дослідження

Таким чином, ми спостерігали випадок важкого ураження кишечника у дитини з гастроінтетинальною формою сальмонельозу, що була викликана полірезистентною *Salmonella enteritidis*. Клінічний перебіг відзначався відносно недовгим інкубаційним періодом (48 годин). Ймовірним фактором передачі, стали кондитерські вироби, а саме тістечка з білковим кремом, що підтверджується й даними епідеміологічних спостережень в Україні, де основним джерелом харчових спалахів сальмонельозу є саме продукти тваринного походження та страви з порушенням технології приготування [12].

У типовому перебігу гастроінтестинальної форми сальмонельозу у дітей провідними симптомами є висока гарячка, нудота, блювання та діарея з домішками слизу й іноді крові [2]. На відміну від типового перебігу сальмонельозу, у пацієнтки була відсутня гарячка та блювання, що може свідчити про атиповий варіант клінічного перебігу. Домінували скарги на інтенсивний абдомінальний біль та діарею з патологічними домішками (слиз, кров). У дітей в Україні подібні випадки фіксуються у 7–12% від усіх госпіталізованих із сальмонельозною інфекцією [12]. В нашому спостереженні відсутність гіпертермії виглядає нетиповою та, ймовірно, свідчить про порушення цитокінової відповіді або про індивідуальні імунологічні особливості пацієнта. Подібні феномени описані в роботах, де зазначається, що у дітей молодшого віку сальмонельоз може перебігати без гарячки або лише з субфебрилітетом, але з вираженими кишковими проявами [13].

Фізикальне обстеження виявило ознаки незначної дегідратації, болючість в навколопупковій ділянці та гепатомегалію. В загальному аналізі крові був присутній лейкоцитоз з нейтрофільним зсувом, прискорена ШОЕ, що характерно для даної інфекції, а також еозинофілія, поява якої не є типовою ознакою сальмонельозу. Наявність еозинофілії, яка рідко зустрічається при бактеріальних інфекціях, може бути наслідком алергічної реакції на ендотоксини *Salmonella*. У нашому випадку це супроводжувалось підвищенням *IgE* та еозинофільним ураженням слизової оболонки кишечника, що зближує клініку з феноменом інфекційно-алергічного коліту. *Salmonella* здатна активувати *Th2*-відповідь і стимулювати продукцію *IL-5*, що безпосередньо посилює еозинофілопоез [7]. Наводимо також порівняння з іншими клінічними варіантами, що наведені в літературі, зокрема описано подібні випадки еозинофілії при сальмонельозі в дітей, які розцінювались як реакція гіперчутливості на бактеріальні антигени [15]. Результати інших досліджень. повідомили, що в дітей із тяжкими бактеріальними інфекціями може розвиватися підвищення *IgE* та еозинофілія, що ускладнює діагностичну інтерпретацію [16]. Подібні зміни описані і в дослідженнях українських вчених: за даними Національного медичного університету ім. О.О. Богомольця, у 8–10% дітей із тяжким перебігом сальмонельозної інфекції спостерігалися алергічні реакції, включаючи еозинофілію [17].

Імунограма хворої характеризувались зниженим абсолютним та відсотковим вмістом Т-цитотоксичних лімфоцитів, що може бути проявом важкої бактеріальної інфекції.

Зміни в копрограмі включали велику кількість лейкоцитів, еритроцитів та нейтрального жиру, що вказувало на виражений запальний процес в кишечнику і порушення ферментативної функції підшлункової залози. Зниження рівня фекальної еластази свідчило про наявність помірної екзокринної панкреатичної недостатності. В Україні подібні випадки не поодинокі: за даними Київського міського центру дитячої гастроентерології (2022), у 15–20% дітей із тяжким сальмонельозом відзначають вторинні ознаки ферментативної недостатності. Рівень кальпротектину у калі був підвищеним у 2,6 рази, що корелює з активним запальним процесом у кишечнику та спів-

падає з даними літератури [18]. Крім того, показано, що підвищений рівень кальпротектину є надійним маркером кишкового запалення при інфекційному коліті, що також співпадає з нашими результатами [19]. Колоноскопія виявила картину активного запалення слизової оболонки сигмоподібної кишки з набряком, кровонаповненням, точковими крововиливами та поверхневими ерозіями з фібринозними накладеннями. Гістологічне дослідження підтвердило еозинофільний сигмоїдит і ознаки атрофії слизової тонкої кишки. Подібні морфологічні зміни в українських дітей, так, у 12% пацієнтів виявлено ознаки еозинофільного коліту при тяжкому перебігу інфекції [20]. Підвищений рівень кальпротектину та гістологічно підтверджений еозинофільний сигмоїдит у нашої пацієнтки свідчать про системне запалення в кишечнику, що відповідає даним літератури [19]. Етіологічний діагноз підтверджено культуральним методом. Виділений штам *Salmonella enteritidis* мав полірезистентний профіль: стійкість до пеніцилінів, цефалоспоринів III покоління, фторхінолонів та аміноглікозидів. Цей факт заслуговує особливої уваги, оскільки в Україні останніми роками зростає частка антибіотикорезистентних штамів *Salmonella*. За даними Центру громадського здоров'я МОЗ України (2023), понад 35% ізолятів *S. enteritidis* демонструють мультирезистентність, що ускладнює вибір терапії [21]. У нашому випадку ефективною виявилася терапія цефепімом (цефалоспорин IV покоління), що узгоджується з рекомендаціями Європейського товариства дитячих інфекціоністів (ESPID, 2021) [22].

Порівняння з літературними даними підтверджує, що тяжкий та атиповий перебіг сальмонельозної інфекції у дітей стає все більш актуальною проблемою в Україні, що вимагає ретельного моніторингу, застосування сучасних маркерів запалення (кальпротектин, еластаза), а також раціонального підбору антибіотикотерапії з урахуванням локальних профілів резистентності.

5. Висновки

1. Представлений випадок ілюструє рідкісний варіант перебігу сальмонельозу, викликаного полірезистентним штамом *Salmonella enteritidis*, який домінує серед сучасних штамів сальмонел в Україні.

2. У дитини мав місце атиповий перебіг сальмонельозу без гарячки та блювання, однак з розвитком важкого еозинофільного сигмоїдиту.

3. Наявність еозинофілії та підвищеного IgE можна розцінювати як ознаки імунної гіперреактивності. Імунна відповідь, ймовірно, мала риси алергічної гіперчутливості з активацією Th2-лімфоцитів і продукцією IL-5 та IgE.

4. Важливим діагностичним маркером запального процесу в кишечнику є кальпротектин, що корелює з гістологічно підтвердженим еозинофільним сигмоїдитом.

5. Сучасні підходи до лікування сальмонельозу вимагають рутинного проведення антибіотикограми для вибору ефективної етіотропної терапії.

Конфлікт інтересів

Автори декларують, що не мають конфлікту інтересів стосовно даного дослідження, в тому числі фінансового, особистісного характеру, авторства чи іншого характеру, що міг би вплинути на дослідження та його результати, представлені в даній статті.

Фінансування

Дослідження проводилось без фінансової підтримки.

Доступність даних

Дані будуть надані за обґрунтованим запитом.

Використання засобів штучного інтелекту

Автори підтверджують, що не використовували технології штучного інтелекту при створенні представленої роботи.

Внесок авторів

Незгода Ірина Іванівна: Нагляд, Концептуалізація, Написання – рецензія та редагування, Адміністрування проєкту; **Науменко Ольга Миколаївна**: Концептуалізація, Методологія, Розслідування, Ресурси, Сценарій – оригінальний варіант, Написання – рецензія та редагування; **Демчишин Ярослав Михайлович**: Ресурси, Написання – рецензія та редагування, Візуалізація, Формальний аналіз; **Онофрійчук Олена Сергіївна**: Концептуалізація, Розслідування; Формальний аналіз; **Старинець Людмила Сергіївна**: Концептуалізація, Ресурси, Формальний аналіз.

Література

1. Ryan, K. J., Ray, C. G. (2018). Sherris Medical Microbiology. McGraw Hill.

2. Salmonella (non-typhoidal) (2018). World Health Organization. Available at: https://www.who.int/news-room/fact-sheets/detail/salmonella-(non-typhoidal)

3. Boiko, O., Yanko, N., Pundyak, T. (2025). Epidemiological trends of salmonellosis in the cross-border regions of Ukraine and Poland (2014-2023). Bulletin of Medical and Biological Research, 69–78. https://doi.org/10.63341/bmbr/1.2025.69

4. Ao, T. T., Feasey, N. A., Gordon, M. A., Keddy, K. H., Angulo, F. J., Crump, J. A. (2015). Global Burden of Invasive NontyphoidalSalmonellaDisease, 20101. Emerging Infectious Diseases, 21 (6), 941–949. https://doi.org/10.3201/eid2106.140999

5. The European Union One Health 2022 Zoonoses Report (2023). EFSA Journal, 21 (12). https://doi.org/10.2903/j.efsa.2023.8442

6. Salmonellosis – Annual Epidemiological Report for 2022 (2023). Stockholm: European Centre for Disease Prevention and Control.

7. Guerrant, R. L., Walker, D. H., Weller, P. F. (2020). Tropical Infectious Diseases: Principles, Pathogens and Practice. Elsevier.

8. Fàbrega, A., Vila, J. (2013). Salmonella enterica Serovar Typhimurium Skills to Succeed in the Host: Virulence and Regulation. Clinical Microbiology Reviews, 26 (2), 308–341. https://doi.org/10.1128/cmr.00066-12

9. Santos, R. L. (2014). Pathobiology of Salmonella, Intestinal Microbiota, and the Host Innate Immune Response. Frontiers in Immunology, 5. https://doi.org/10.3389/fimmu.2014.00252

10. Gullberg, R. C., Steel, J. J., Pujari, V., Rovnak, J., Crick, D. C., Perera, R. (2018). Stearoly-CoA desaturase 1 differentiates early and advanced dengue virus infections and determines virus particle infectivity. PLOS Pathogens, 14 (8), e1007261. https://doi.org/10.1371/journal.ppat.1007261

11. Луста, М., Воронкова, О., Чорний, В., Бреус, А., Єсауленко, І., Шульженко, Д., Майстренко, Є., Пономарьова-Герасимюк, Т. (2024). Моніторинг резистентності salmonella enterica до антибіотиків серед пацієнтів дитячого віку з гострою кишковою інфекцією. Eastern Ukrainian Medical Journal, 12 (4), 777–787. https://doi.org/10.21272/eumj.2024;12(4):777-787

12. Podavalenko, A., Malysh, N., Zadorozhna, V., Chemych, M., Biryukova, S., Chorna, I. (2021). Incidence and risk factors of salmonellosis in Ukraine. Folia Medica Cracoviensia, 61 (2), 91–102. https://doi.org/10.24425/fmc.2021.137226

13. Su, J., Zhong, W., Liang, B., Wang, Y. (2025). Clinical characteristics and prognosis of non-typhoidal Salmonella bacteremia in children vs. adults: a retrospective study. Frontiers in Medicine, 12. https://doi.org/10.3389/fmed.2025.1597371

14. Romagnani, S. (1991). Human TH1 and TH2 subsets: doubt no more. Immunology Today, 12 (8), 256–257. https://doi.org/10.1016/0167-5699(91)90120-i

15. Ness, T. E., Erickson, T. A., Diaz, V., Grimes, A. B., Rochat, R., Anvari, S. et al. (2023). Pediatric Eosinophilia: A Review and Multiyear Investigation into Etiologies. The Journal of Pediatrics, 253, 232-237.e1. https://doi.org/10.1016/j.jpeds.2022.09.048

16. Fitz Patrick, R. D., Noone, J. R., Cartwright, R. A., Gatti, D. M., Brosschot, T. P., Lane, J. M., Reynolds, L. A. (2024). Eosinophils respond to, but are not essential for control of an acute Salmonella enterica serovar Typhimurium infection in mice. Infection and Immunity, 92 (10). https://doi.org/10.1128/iai.00325-24

17. Крамарьов, С. О., Євтушенко, В. В., Євтушенко, О. М., Маєвська, Є. А., Бабак, В. В. (2022). Проблема дегідратації в педіатрії. Здоров'я дитини, 16 (4), 296–303. https://doi.org/10.22141/2224-0551.16.4.2021.236909

18. van Rheenen, P. F., Van de Vijver, E., Fidler, V. (2010). Faecal calprotectin for screening of patients with suspected inflammatory bowel disease: diagnostic meta-analysis. BMJ, 341 (1), c3369–c3369. https://doi.org/10.1136/bmj.c3369

19. Jukic, A., Bakiri, L., Wagner, E. F., Tilg, H., Adolph, T. E. (2021). Calprotectin: from biomarker to biological function. Gut, 70 (10), 1978–1988. https://doi.org/10.1136/gutjnl-2021-324855

20. Денисова, М. Ф., Задорожна, Т. Д., Букулова, Н. Ю., Арчакова, Т. М. (2021). Патоморфологічні особливості клінічних форм виразкового коліту в дітей. Здоров'я дитини, 16 (1), 1–7. https://doi.org/10.22141/2224-0551.16.1.2021.226445

21. Результати моніторингу (не)раціонального застосування антибактеріальних препаратів за 2024 рік (2025). Центр громадського здоров'я МОЗ України. Available at: https://www.phc.org.ua/news/rezultati-monitoringu-neracionalnogo-zastosuvannya-antibakterialnikh-preparativ-za-2024-rik

22. Belousova, O. Yu. (2021). Acute Gastroenteritis in Children. Updated ESPGHAN 2020 Guidelines. Pediatrics. Eastern Europe, 1, 143–150. https://doi.org/10.34883/pi.2021.9.1.012

Received 15.10.2025
Received in revised form 10.11.2025
Accepted 17.11.2025
Published 30.11.2025

Ірина Іванівна Незгода, доктор медичних наук, профессор, завідувач кафедри, Кафедра дитячих інфекційних хвороб, Вінницький національний медичний університет ім. М. І. Пирогова, вул. Пирогова, 56, м. Вінниця, Україна, 21018

Ольга Миколаївна Науменко, кандидат медичних наук, доцент, кафедра дитячих інфекційних хвороб, Вінницький національний медичний університет ім. М. І. Пирогова, вул. Пирогова, 56, м. Вінниця, Україна, 21018

Ярослав Михайлович Демчишин, кандидат медичних наук, асистент, кафедра дитячих інфекційних хвороб, Вінницький національний медичний університет ім. М. І. Пирогова, вул. Пирогова, 56, м. Вінниця, Україна, 21018

Олена Сергіївна Онофрійчук, кандидат медичних наук, доцент, кафедра дитячих інфекційних хвороб, Вінницький національний медичний університет ім. М. І. Пирогова, вул. Пирогова, 56, м. Вінниця, Україна, 21018

Людмила Сергіївна Старинець, завідувач відділення, інфекційно-боксоване відділення № 2, Вінницька обласна клінічна дитяча лікарня, вул. Хмельницьке шосе, 108, м. Вінниця, Україна, 21018

***Corresponding author:** *Olha Naumenko, e-mail: naumenko0807@gmail.com*