**УДК: 616.154+616.24-002+613.95+616-036.21**
**DOI: 10.15587/2519-4798.2025.348501**

# МОРФОЛОГІЧНІ ЗМІНИ КРОВІ ПРИ ПНЕВМОНІЇ У ДІТЕЙ, З УРАХУВАННЯМ ВПЛИВУ COVID-19

**О. В. Дутчук, З. Р. Кочерга**

*The study of morphological changes in blood in pneumonia in children, in particular those accompanied by coronavirus infection, is an important aspect for improving diagnostics and predicting the occurrence of complications arising from the action of oxidative stress.*
***Objective:*** *to identify and compare morphological changes in blood in children with pneumonia depending on the presence of COVID-19 infection, to find out which morphological indicators are associated with the severity of the disease and to assess the significance of morphological markers for the development of complications.*
***Materials and methods:*** *A cohort study was conducted on the basis of the pulmonology department of the Ivano-Frankivsk Regional Children's Clinical Hospital of the Ivano-Frankivsk Regional Council in the period 2021-2025. Children aged 1-3 years with clinical and radiological confirmation of pneumonia were included. For this study, 60 young children (1-3 years old) diagnosed with community-acquired pneumonia were selected and divided into 2 groups according to the presence of complicated pneumonia.*
***Results:*** *Using ultrastructural blood analysis, it was found that the most pronounced morphological changes are observed in complicated cases of COVID-19. Erythrocytes change their shape, some of them are destroyed, others participate in the formation of microthrombi. Among leukocytes, an increase in the number of segmented neutrophils, lymphocytes and monocytes is noted.*
***Conclusions.*** *The results of the study will clarify the prognostic role of morphological changes in the blood in children with pneumonia, in particular with concomitant COVID-19 infection*
***Keywords:*** *pneumonia, morphological changes in blood, COVID-19, hemomicrocirculatory system, SARS-CoV-2, hypoxia, lung disease*

**How to cite:**
Dutchuk, O., Kocherha, Z. (2025). Morphological changes in blood in pneumonia in children, taking into account the impact of COVID-19. ScienceRise: Medical Science, 4 (65), 54–60. http://doi.org/10.15587/2519-4798.2025.348501

*© The Author(s) 2025*
*This is an open access article under the Creative Commons CC BY license*

## 1. Вступ

Пневмонія залишається однією з провідних причин смертності у дитячому віці. За даними Центру Громадського Здоров'я МОЗ України у 2023 році проліковано 46 576 дітей віком до 17 років з пневмонією. Пандемія COVID-19, значно вплинула на перебіг пневмоній за останні роки, оскільки приєднання коронавірусної інфекції може змінювати характер та динаміку захворювання, та часто призводить до виражених змін у крові. Зокрема змінюються морфологічні характеристики крові, які ще недостатньо вивчені на сьогодні, що визначає актуальність даного дослідження. Як відомо з літературних джерел останніх років, морфологічні зміни лімфоцитів часто спостерігаються у пацієнтів з пневмонією, зокрема на фоні COVID-19. Абсолютна кількість загальної кількості лімфоцитів, гранулярних лімфоцитів та реактивних (атипових) лімфоцитів зазвичай є значно нижчою у пацієнтів з тяжким перебігом захворювання, ніж у групі з легким перебігом захворювання. Також описані морфологічні зміни в еритроцитах, які спричиняють підвищення ширини розподілу еритроцитів (RDW). Наприклад, відсоток поліхроматичних еритроцитів, який відображає наявність відносно великих незрілих ретикулоцитів, підвищений у всіх пацієнтів з COVID-19, без суттєвої різниці між легким та тяжким перебігом захворювання. Це свідчить про те, що інфекція SARS-CoV-2 стимулює вивільнення ретикулоцитів з кісткового мозку в периферичний кровообіг. Ці зміни динамічно можуть бути пов'язані з порушенням кровотворення та імунної системи через стрес кісткового мозку при тяжкій інфекції [1–3].

Також змінюється абсолютна кількість нейтрофілів, зокрема при багатьох дослідженнях виявлено, що їх кількість збільшувалася в перші дні після госпіталізації (>5 x$10^9$/л у 14/40 випадків), до або одразу після початку лікування, з тенденцією до зниження через 1 тиждень (1,48–3,23 x $10^9$/л у семи випадках спостереження) та зниження кількості тромбоцитів [4–6]. Морфологічні аномалії нейтрофілів стосувалися як ядерної, так і цитоплазматичної грануляції та наявність багатьох, скупчених, темних грануляцій у цитоплазмі (подібних до «токсичних» гранул) та периферичних світло-блакитних аграну-

рних ділянок. [6–8]. У меншій кількості випадків цитоплазматична гіпогранулярність відмічається дуже часто. Аномалії форми ядра інколи є вражаючими, зі збільшенням частоти смугастих форм, а також дисморфічних клітин з повною відсутністю ядерної сегментації. Слід зазначити, що в різних фазах COVID-19 можна спостерігати різні морфологічні зміни клітин. Зокрема, на ранній фазі захворювання, що зазвичай збігається з госпіталізацією, у периферичній крові спостерігалася виражена гранулоцитарна реакція з незрілістю, дисморфізмом та апоптотично-дегенеративною морфологією [6–9].

Чітко можна відмітити взаємодію між оксидативним стресом і цитокіновим штормом як механізмом, що погіршує пошкодження тканин, а в свою чергу веде до гіпоксії та органної недостатності. Враховуючи ці дані, можна вважати, що вірус SARS-CoV-2 відіграє важливу роль у тяжкості симптомів у пацієнтів з пневмонією [11–13]. Зокрема, сучасні дослідження, які описані в літературі, показали, що дуже високі рівні D-димеру є поширеними при пневмонії, спричиненій COVID-19, і корелюють з гіршим прогнозуванням перебігу пневмонії. Щоб краще охарактеризувати зміни коагуляції, пов'язані з COVID-19, проводили багато досліджень цільної крові. Коагуляційні профілі відображали тяжку гіперкоагуляцію, а не коагулопатію споживання (наприклад, дисеміноване внутрішньосудинне згортання крові) [14]. Така лабораторна картина та асоціація можуть бути пов'язані як зі значно підвищеним рівнем фібриногену, так і з надмірною полімеризацією фібрину внаслідок інфекції. SARS-CoV-2, ймовірно, сприяє масивному утворенню та відкладенню фібрину, що також може пояснювати дуже високий рівень D-димеру, виявлений у цих пацієнтів [15]. Таким чином, у пацієнтів з COVID-19 та гострою дихальною недостатністю спостерігається тяжка гіперкоагуляція через гіперфібриногенемію, що призводить до посилення утворення та полімеризації фібрину, що може спричиняти схильність до тромбозу [14, 16].

При морфологічному дослідженні тромбоцитів хворих на COVID-19, згідно літературних джерел, тромбоцити часто були на 35% меншими за об'ємом, ніж тромбоцити контрольних груп, що призводить до щільнішої упаковки α-гранул відносно одна одної та відносно об'єму, обмеженого плазматичною мембраною. Потенційно це може призвести до посилення секреції α-гранул. пацієнтів з тяжким перебігом COVID-19 виміряні об'єми тромбоцитів зменшилися, але кількість та розміри органел не змінювалися. Мітохондрії пацієнтів з COVID-19 мали майже на 23% менший середній об'єм за органелу. Це підвищує ймовірність зниження здатності до окислювального фосфорилювання у тромбоцитах з COVID-19. З одного боку, щільніше упаковування α-гранул у менших тромбоцитах пацієнтів з COVID-19 може сприяти активації тромбоцитів, що контролюється вивільненням гранул, тоді як, з іншого боку, зменшення індивідуального розміру мітохондрій може обмежувати енергію [7, 18–20].

**Мета:** визначити та порівняти морфологічні зміни крові у дітей з пневмонією залежно від наявності інфекції COVID-19, з'ясувати які морфологічні показники асоціюються з тяжкістю захворювання та оцінити значення морфологічних маркерів для розвитку ускладнень.

## 2. Матеріали та методи

Проведено когортне дослідження на базі пульмонологічного відділення КНП «Івано-Франківська обласна дитяча клінічна лікарня Івано-Франківської обласної Ради» у період 2021–2024 роки.

Включено дітей віком 1–3 роки з клінічним та рентгенологічним підтвердженням пневмонії. Для даного дослідження було обрано 60 дітей раннього віку (1–3 роки, середній вік 1,7 ± 0,5 роки) з діагнозом негоспітальної пневмонії (середня тривалість захворювання складала 3,4 ± 1,6 днів), яких було поділено на 2 групи, відповідно до наявності ускладненого перебігу пневмонії: 1 група (основна) - діти з ускладненим перебігом негоспітальної пневмонії (n=39), 2 група- діти з неускладненою негоспітальною пневмонією (n=21).

Значну частину серед негоспітальних пневмоній, що перебігали з ускладненим перебігом, складали пневмонії, які перебігали на фоні коронавірусного інфікування (COVID-19) – 36,6 % випадків (22 дитини).

Дослідження проводилось із дотриманням принципів Гельсінської декларації Всесвітньої медичної асоціації «Етичні принципи медичних досліджень із залученням людини як об’єкта дослідження» (2008), відповідно положення комісії з питань етики Івано-Франківського національного медичного університету № 1239-д від 23 жовтня 2019 року та Кодексу Етики Івано-Франківського національного університету № 1198-д від 08 жовтня 2025 року. Отримано письмову інформаційну згоду на збір та обробку клінічного матеріалу.

Розподіл груп проводився відповідно з підтвердженим COVID-19 та негативним ПЛР тестом на COVID-19. Вивчали морфологічну оцінку наявності токсичних змін у нейтрофілах, зміни тромбоцитів. Забір матеріалу для електронномікроскопічного дослідження проводили за загальноприйнятими правилами. Отримані на ультрамікотромі Tesla BS- 490 A зрізи, монтували на мідні бленди, діаметром 1 мм, і контрастували 2% розчином ураніл-ацетату на 70° спирті і сумішшю Рейнольдса.

Вивчення матеріалу проводили на електронному мікроскопі ПЕМ -125К («Selmi», Україна), при прискорюючій напрузі 75 кВ, з наступним фотографуванням при різних збільшеннях.

Статистичну обробку отриманих результатів проведено за допомогою «Statistica 7.0» на персональному комп’ютері. При проведенні статистичної обробки використовували параметричні та непараметричні методи аналізу. Кількісні показники представлено у вигляді середнього значення та стандартного відхилення (M ± SD).

Рівень значущості при порівнянні груп прийнято $p<0,05$.

## 3. Результати дослідження

При проведенні даного дослідження встановлено, основні морфологічні характеристики при негоспітальній пневмонії у дітей раннього віку в зале-

жності від наявності ускладненого перебігу та коронавірусного інфікування.

Як видно з наведених в табл. 1 даних, усі вказані показники не досягли статистично значимої різниці, що свідчить про практично однаковий розподіл віку та тривалості захворювання серед груп, що брали участь у дослідженні. Проте тривалість захворювання дещо більша у випадку ускладненої пневмонії на фоні COVID – 19.

У результаті проведеного нами дослідження, було встановлено, що у 2-й групі дітей з неускладненою пневмонією ультраструктурний аналіз крові показав дифузне розташування поодиноких ниток фібрину в плазмі крові (рис. 1).

Таблиця 1

Розподіл дітей в залежності від перебігу негоспітальної пневмонії

| Показники | 1 група, n = 39 | | P | 2 група, n = 21 | | P |
|---|---|---|---|---|---|---|
| | Ускладнена пневмонія без COVID-19, n = 17 | Ускладнена пневмонія на фоні COVID-19, n = 22 | | Неускладнена пневмонія без COVID - 19, n = 12 | Неускладнена пневмонія на фоні COVID-19, n = 9 | |
| Середній вік, роки | 1,85 ± 0,55 | 1,75 ± 0,5 | p>0,05 | 1,70 ± 0,5 | 1,65 ± 0,45 | p > 0,05 |
| Тривалість захворювання до госпіталізації, дні | 3,0 ± 1,6 | 4,0 ± 1,8 | P=0,05 | 3,2 ± 1,2 | 3,0 ± 1,0 | p > 0,05 |

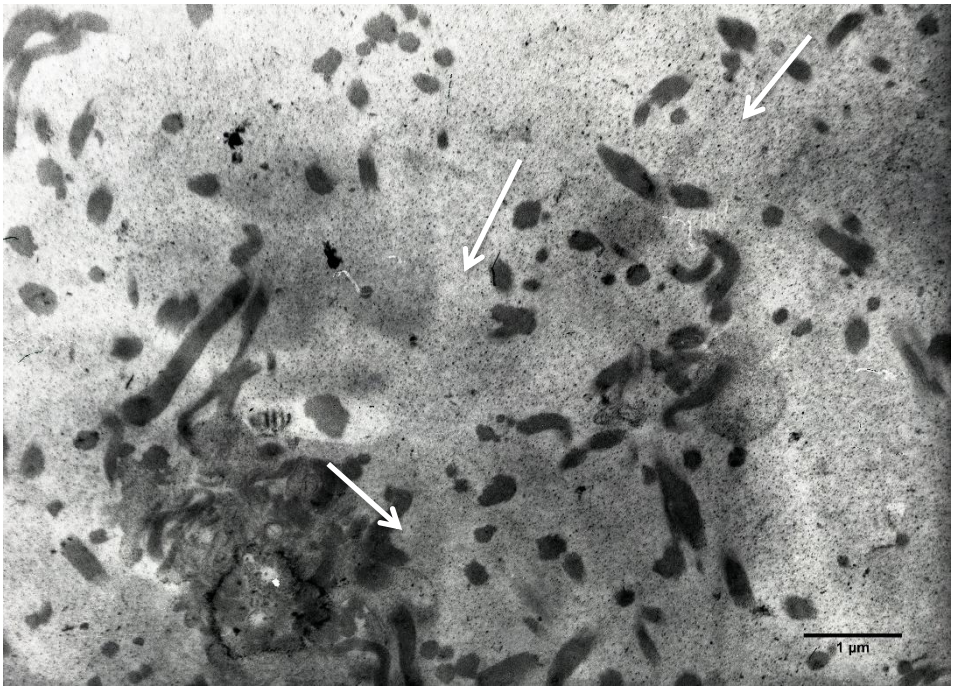


Рис. 1. Дифузне розташування фібрину в плазмовій фракції крові дітей 2-ї групи. Електронна мікрофотографія

При цьому тромбоцити у плазмовій фракції зустрічаються вкрай рідко. Щодо фракції клітинних елементів крові то тут переважають, як звичайно еритроцити, лімфоцити та зрідка моноцити (рис. 2). Проте вони мають різну форму і конфігурацію, що може вказувати на порушення оксигенації крові, зокрема утворення оксигемоглобіну ($HbO_2$). Більш того окремі білі клітинні елементи крові зазнають змін за типом вакуольної і балонної дистрофії , що може вказувати на їхнє гіпоксичне пошкодження.

У 1-й основній групі дітей з ускладненими пневмоніями в плазмовій частині крові виявлялися окремі скупчення фібрину з тромбоцитами (рис. 3). При цьому у плазмовій фракції крові виявлялися поодинокі еритроцити. З боку клітинної фракції крові ультраструктурна картина не відрізнялася від такої як у дітей із неускладненими пневмоніями.

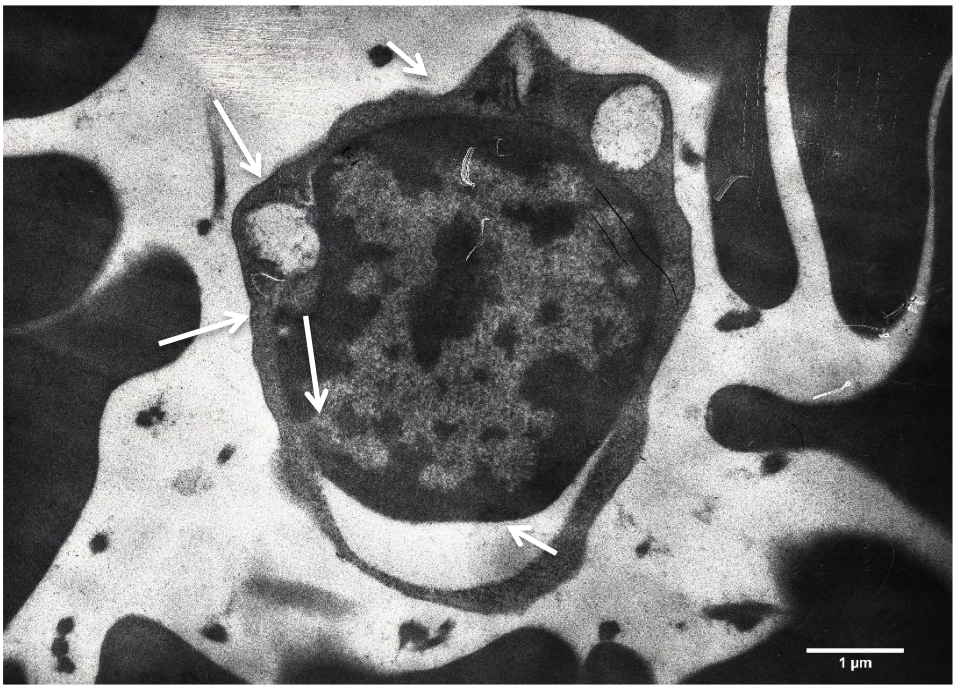


Рис. 2. Зміна форми еритироцитів та вакуольна і балонна дистрофія лімфоцита в клітинній фракції крові дітей. Електронна мікрофотографія

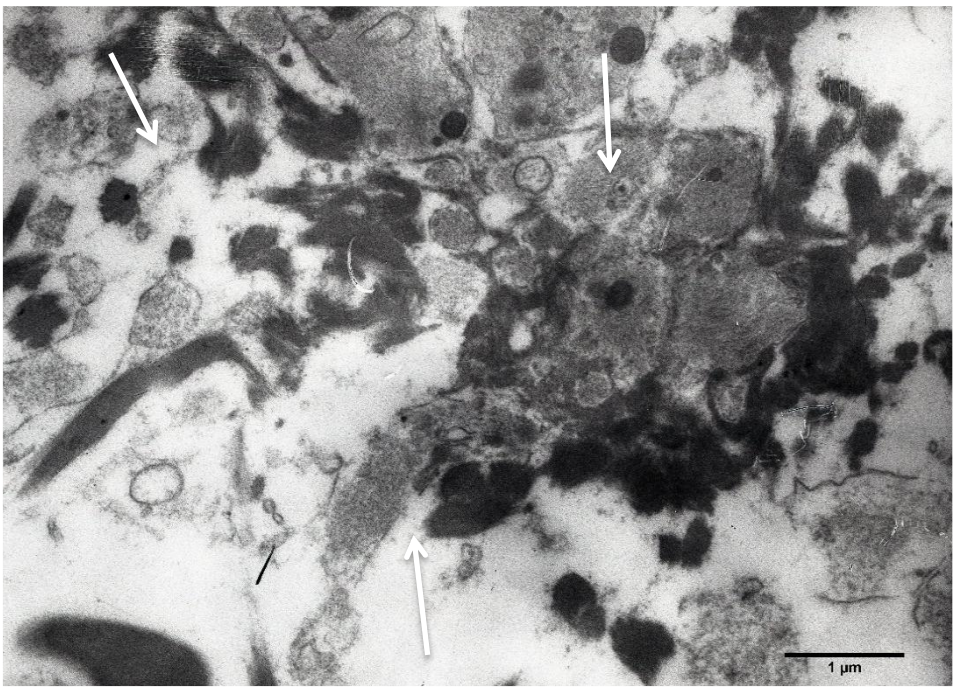


Рис. 3. Окремі скупчення фібрину і тромбоцитів в плазмовій фракції крові дітей 1-ї групи. Електронна мікрофотографія

У дітей з ускладненим перебігом пневмонії, які перебігали на тлі коронавірусного інфікування (COVID-19), спостерігалися виражені зміни зі сторони як плазмової, так і клітинної фракцій крові. В плазмовій частині крові виявлялися скупчення фібрину та тромбоцитів, які нерідко вміщували і еритроцити (рис. 4), що є відмінною рисою від ускладнених пневмоній без COVID-19.

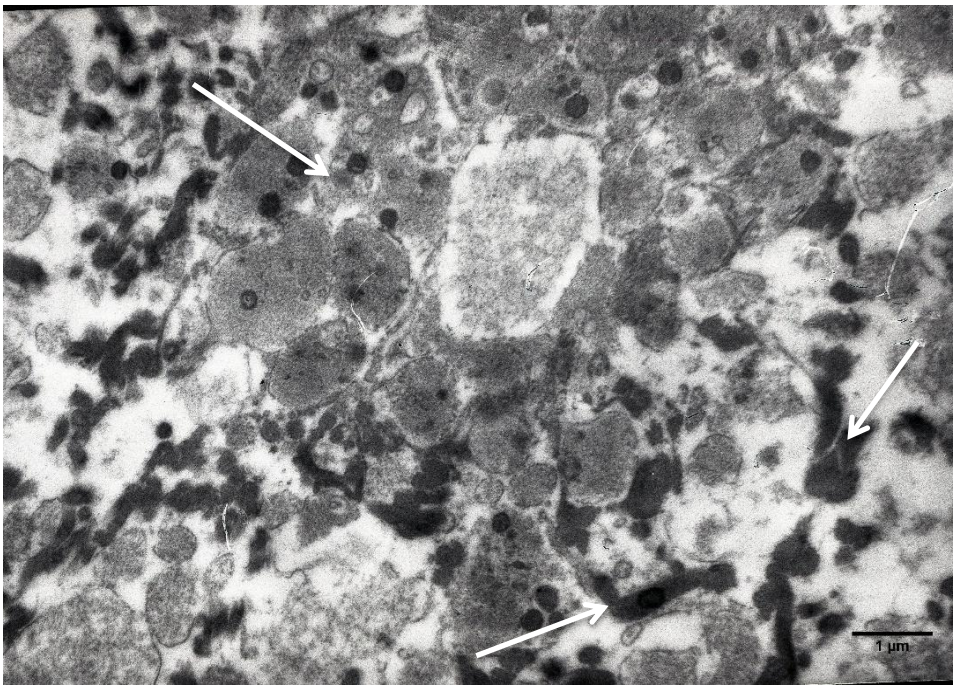


Рис. 4. Мікротромби та скупчення фібрину в плазмовій фракції крові дітей з ускладненою пневмонією на тлі COVID-19. Електронна мікрофотографія

Більш того в плазмовій фракції окрім мікротромбів спостерігаються конгломерати в склад яких входять білкові фракції D-димеру, колаген, фібрин. Такі конгломерати виявляються тільки у дітей з ускладненою пневмонією на тлі COVID-19 і вказують на розпад мікротромбів у цій групі та утворення значних скупчень білкових фрагментів D-димеру внаслідок цього, що підтверджується вірогідним зростанням рівня D-димеру в крові в цій групі дітей порівняно з 2-ю групою та з пацієнтами з ускладненими пневмоніями без інфікування COVID-19.

За нашими даними, зростання рівня D-димеру має важливе практичне значення у дітей із ускладненим перебігом захворювання, особливо на тлі коронавірусної хвороби та є прогностичним маркером ускладненого пребігу пневмонії (798,3 нг/мл порівняно з 238,6 нг/мл у групі контролю, $p<0,05$).

Дані стосовно розподілу дітей з негоспітальними пневмоніями, на групи відповідно до морфологічної характеристики клітин крові, представлено в табл. 2.

Таблиця 2

Розподіл груп відповідно морфологічної характеристики клітин крові у дітей з негоспітальною пневмонією

| Морфологічні характеристики клітин крові | Ускладнена негоспітальна пневмонія (n =39) | Неускладнена негоспітальна пневмонія (n =21) | P |
|---|---|---|---|
| Агрегація тромбоцитів, нашарування фібину | 24 (61,5%) | 4 (19,0%) | p < 0,05 |
| Токсична зернистість нейтрофілів | 31 (79,5%) | 8 (38,1%) | p = 0,002 |
| Вакуолізація цитоплазми лімфоцита | 27 (69,2%) | 5 (23,8%) | p < 0,001 |

Відповідно до вказаних даних, морфологічні зміни клітин крові у дітей раннього віку, переважали при ускладненому перебігу негоспітальної пневмонії. Вакуолізація цитоплазми лімфоцитів є достовірно значущою та частіше відмічалася при ускладненому перебігу пневмонії ($p<0,001$) також токсична зернистість відмічалася частіше при ускладненій пневмонії 79,5 % проти 38.1 % при неускладненому перебігу, та агрегація тромбоцитів 61,5 % проти 19,0 % відповідно. Отримані дані вказують на важливість дослідження вказаних показників, для прогнозування розвитку ускладнень та покращення діагностичних і лікувальних алгоритмів.

**4. Обговорення результатів дослідження**

У дітей з ускладненою пневмонією на тлі COVID-19 відмічаються значні зміни з боку клітинної фракції крові та у важких випадках відмічається вища частота анемії. Еритроцити змінюють свою форму з округлої на зірчасту, овальну ті інші, частина з них руйнується, інші беруть участь в утворенні мікротромбів. Отримані дані корелюють з світовими літературними даними, зокрема описані морфологіч-

ні зміни в еритроцитах, які спричиняють підвищення ширини розподілу еритроцитів. Наприклад, відсоток поліхроматичних еритроцитів, який відображає наявність відносно великих незрілих ретикулоцитів, підвищений у всіх пацієнтів з COVID-19 [1, 2]. Відмічається адгезія та агрегація еритроцитів між собою та з іншими клітинними елементами. За даними електронної мікроскопії, у препаратах, що досліджувалися, відмічалося збільшення чисельності сегментоядерних нейтрофілів, лімфоцитів та моноцитів. В останніх відмічаються наступні деструктивні зміни: вакуолізація цитоплазми, каріопікноз і каріорексис. Найбільш вираженої ультраструктурної перебудови зазнають сегментоядерні нейтрофіли. У цих клітинах ми відмічали каріопікноз і каріорексис, вакуолізацію цитоплазми, появу лізосом, аутофаголізосом та залишкових тілець. У ліфоцитах та моноцитах спостерігалися зміни за типом вакуольної дистрофії і колікваційного некрозу. Такі зміни в плазмовій і клітинній фракціях крові вказують на підвищене тромбоутворення та гіпоксію. Остання і призводить до деструктивно дистрофічних змін еритроцитів, моноцитів і лімфоцитів. Зокрема зміна субпопуляції лімфоцитів вказує на чіткий зв'язок з клінічними характеристиками при COVID-19. За даними літератури такі морфологічні зміни та асоціація можуть бути пов'язані зі значно підвищеним рівнем фібриногену та з надмірною полімеризацією фібрину внаслідок коронавірусної інфекції, що ймовірно, сприяє масивному утворенню та відкладенню фібрину [3, 15]. Враховуючи дані дослідження, можна стверджувати, що пріоритетними методами обстеження для верифікації та прогнозування ускладнень при пневмонії, може бути коагулограма, визначення рівня D-димеру та всіх морфонологічних характеристик крові.

**Обмеження дослідження.** Дане дослідження має певні обмеження - невелика вибірка (60 дітей), що може частково впливати на результати дослідження. Проте вказані обмеження не є суттєвими і не впливають на загальні результати роботи.

**Перспективи подальших досліджень:** перспективним є вивчення значущості морфологічних ознак крові з метою прогнозування виникнення ускладнень та створення алгоритмів ранньої діагностики ускладенених COVID -асоційованих та нековідних пневмоній, для дітей раннього віку, на основі аналізу морфологічних змін крові.

**5. Висновки**

1. Ультраструктурний аналіз крові у дітей з пневмонією показав, що найбільш виражені морфологічні зміни спостерігаються при ускладненому перебігу на тлі COVID-19. Еритроцити змінюють свою форму, частина з них руйнується, інші беруть участь в утворення мікротромбів. З боку лейкоцитів відмічається збільшення чисельності сегментоядерних нейтрофілів, лімфоцитів та моноцитів.

2. У дітей з пневмонією з супутньою коронавірусною хворобою виявлено найбільш виражені зміни: утворення мікротромбів і конгломератів з фібрину, тромбоцитів, еритроцитів та D-димеру.

3. При неускладненому перебігу пневмонії в плазмі крові виявлено поодинокі нитки фібрину, клітинна фракція представлена переважно еритроцитами та лімфоцитами, які змінили свою форму, що у свою чергу свідчить про порушення оксигенації.

**Конфлікт інтересів**

Автори декларують, що не мають конфлікту інтересів стосовно даного дослідження, в тому числі фінансового, особистісного характеру, авторства чи іншого характеру, що міг би вплинути на дослідження та його результати, представлені в даній статті.

**Фінансування**

Робота є фрагментом НДР «Вивчення стану здоров'я та особливостей адаптації дітей Прикарпаття за умов гострих та хронічних соматичних захворювань, їх профілактика та реабілітація» (державний реєстраційний номер 0121U111146).

**Доступність даних**

Дані будуть надані за обґрунтованим запитом.

**Використання засобів штучного інтелекту**

Автори підтверджують, що не використовували технології штучного інтелекту при створенні представленої роботи.

**Внесок авторів**

**Дутчук Оксана Василівна:** Концептуалізація, Методологія, Перевірка; Розслідування; Ресурси; Курування даних; Написання – підготовка чернетки; **Кочерга Зоряна Ростиславівна:** Концептуалізація, Методологія, Перевірка; Написання – рецензування та редагування; Нагляд; Адміністрування проекту.

**Література**

1. Horiuchi, Y., Hayashi, F., Iwasaki, Y., Matsuzaki, A., Nishibe, K., Kaniyu, K. et al. (2021). Peripheral granular lymphocytopenia and dysmorphic leukocytosis as simple prognostic markers in COVID-19. International Journal of Laboratory Hematology, 43 (6), 1309–1318. https://doi.org/10.1111/ijlh.13696

2. Sadigh, S., Massoth, L. R., Christensen, B. B., Stefely, J. A., Keefe, J., Sohani, A. R. (2020). Peripheral blood morphologic findings in patients with COVID-19. International Journal of Laboratory Hematology, 42 (6). https://doi.org/10.1111/ijlh.13300

3. Wang, F., Nie, J., Wang, H., Zhao, Q., Xiong, Y., Deng, L. et al. (2020). Characteristics of Peripheral Lymphocyte Subset Alteration in COVID-19 Pneumonia. The Journal of Infectious Diseases, 221 (11), 1762–1769. https://doi.org/10.1093/infdis/jiaa150

4. Lippi, G., Plebani, M., Henry, B. M. (2020). Thrombocytopenia is associated with severe coronavirus disease 2019 (COVID-19) infections: A meta-analysis. Clinica Chimica Acta, 506, 145–148. https://doi.org/10.1016/j.cca.2020.03.022

5. Mehta, P., McAuley, D. F., Brown, M., Sanchez, E., Tattersall, R. S., Manson, J. J. (2020). COVID-19: consider cytokine storm syndromes and immunosuppression. The Lancet, 395 (10229), 1033–1034. https://doi.org/10.1016/s0140-6736(20)30628-0

6. Zini, G., Bellesi, S., Ramundo, F., d'Onofrio, G. (2020). Morphological anomalies of circulating blood cells in COVID-19. American Journal of Hematology, 95 (7), 870–872. https://doi.org/10.1002/ajh.25824

7. Merino, A., Vlagea, A., Molina, A., Egri, N., Laguna, J., Barrera, K. et al. (2020). Atypical lymphoid cells circulating in blood in COVID-19 infection: morphology, immunophenotype and prognosis value. Journal of Clinical Pathology, 75 (2), 104–111. https://doi.org/10.1136/jclinpath-2020-207087

8. Tan, L., Wang, Q., Zhang, D., Ding, J., Huang, Q., Tang, Y.-Q. et al. (2020). Lymphopenia predicts disease severity of COVID-19: a descriptive and predictive study. Signal Transduction and Targeted Therapy, 5 (1). https://doi.org/10.1038/s41392-020-0148-4

9. Yamada, T., Wakabayashi, M., Yamaji, T., Chopra, N., Mikami, T., Miyashita, H., Miyashita, S. (2020). Value of leukocytosis and elevated C-reactive protein in predicting severe coronavirus 2019 (COVID-19): A systematic review and meta-analysis. Clinica Chimica Acta, 509, 235–243. https://doi.org/10.1016/j.cca.2020.06.008

10. Tuharov, Y., Dvorshchenko, K. (2024). Oxidative modification of proteins in blood plasma of patients with osteoarthritis after SARS-CoV2 Infection. Bulletin of Taras Shevchenko National University of Kyiv. Series: Biology, 97 (2), 22–27. https://doi.org/10.17721/1728.2748.2024.97.22-27

11. Cecchini, R., Cecchini, A. L. (2020). SARS-CoV-2 infection pathogenesis is related to oxidative stress as a response to aggression. Medical Hypotheses, 143, 110102. https://doi.org/10.1016/j.mehy.2020.110102

12. Forcados, G. E., Muhammad, A., Oladipo, O. O., Makama, S., Meseko, C. A. (2021). Metabolic Implications of Oxidative Stress and Inflammatory Process in SARS-CoV-2 Pathogenesis: Therapeutic Potential of Natural Antioxidants. Frontiers in Cellular and Infection Microbiology, 11. https://doi.org/10.3389/fcimb.2021.654813

13. Georgieva, E., Ananiev, J., Yovchev, Y., Arabadzhiev, G., Abrashev, H., Abrasheva, D. et al. (2023). COVID-19 Complications: Oxidative Stress, Inflammation, and Mitochondrial and Endothelial Dysfunction. International Journal of Molecular Sciences, 24 (19), 14876. https://doi.org/10.3390/ijms241914876

14. Spiezia, L., Boscolo, A., Poletto, F., Cerruti, L., Tiberio, I., Campello, E., Navalesi, P., Simioni, P. (2020). COVID-19-Related Severe Hypercoagulability in Patients Admitted to Intensive Care Unit for Acute Respiratory Failure. Thrombosis and Haemostasis, 120 (6), 998–1000. https://doi.org/10.1055/s-0040-1710018

15. Tang, N., Li, D., Wang, X., Sun, Z. (2020). Abnormal coagulation parameters are associated with poor prognosis in patients with novel coronavirus pneumonia. Journal of Thrombosis and Haemostasis, 18 (4), 844–847. https://doi.org/10.1111/jth.14768

16. Harris, C. K., Hung, Y. P., Nielsen, G. P., Stone, J. R., Ferry, J. A. (2021). Bone Marrow and Peripheral Blood Findings in Patients Infected by SARS-CoV-2. American Journal of Clinical Pathology, 155 (5), 627–637. https://doi.org/10.1093/ajcp/aqaa274

17. Bahadur, S., Kalonia, T., Kamini, K., Gupta, B., Kalhan, S., Jain, M. (2021). Changes in peripheral blood in SARS CoV-2 patients and its clinico-pathological correlation: A prospective cross-sectional study. International Journal of Laboratory Hematology, 43 (6), 1334–1340. https://doi.org/10.1111/ijlh.13720

18. Cattaneo, M., Bertinato, E. M., Birocchi, S., Brizio, C., Malavolta, D., Manzoni, M. et al. (2020). Pulmonary Embolism or Pulmonary Thrombosis in COVID-19? Is the Recommendation to Use High-Dose Heparin for Thromboprophylaxis Justified? Thrombosis and Haemostasis, 120 (8), 1230–1232. https://doi.org/10.1055/s-0040-1712097

19. Grobbelaar, L. M., Venter, C., Vlok, M., Ngoepe, M., Laubscher, G. J., Lourens, P. J. et al. (2021). SARS-CoV-2 spike protein S1 induces fibrin(ogen) resistant to fibrinolysis: implications for microclot formation in COVID-19. Bioscience Reports, 41 (8). https://doi.org/10.1042/bsr20210611

20. Matharu, S. S., Nordmann, C. S., Ottman, K. R., Akkem, R., Palumbo, D., Cruz, D. R. D. et al. (2023). Deep learning, 3D ultrastructural analysis reveals quantitative differences in platelet and organelle packing in COVID-19/SARSCoV2 patient-derived platelets. Platelets, 34 (1). https://doi.org/10.1080/09537104.2023.2264978

*Received 03.10.2025*
*Received in revised form 22.10.2025*
*Accepted 11.11.2025*
*Published 30.11.2025*

**Оксана Василівна Дутчук*,** асистент, кафедра педіатрії, Івано-Франківський національний медичний університет, вул. Галицька, 2, м. Івано-Франківськ, Україна, 76018

**Зоряна Ростиславівна Кочерга**, Доктор медичних наук наук, професор, завідувач кафедри, Кафедра пропедевтики педіатрії, Івано-Франківський національний медичний університет, вул. Галицька, 2, м. Івано-Франківськ, Україна, 76018

***Corresponding author:** Oksana Dutchuk, e-mail: oksana.dutchuk2501@gmail.com*