

Зайченко Ганна Володимирівна, доктор медичних наук, професор, завідувач кафедри, кафедра фармакології, Національний медичний університет імені О. О. Богомольця, бул. Т. Шевченка, 13, м. Київ, Україна, 01601
E-mail: anna.zajchenko@gmail.com

Міщенко Оксана Яківна, доктор фармацевтичних наук, професор, завідувач кафедри, кафедра клінічної фармакології, Інститут підвищення кваліфікації спеціалістів фармації, Національний фармацевтичний університет, вул. Пушкінська, 53, м. Харків, Україна, 61002
E-mail: clinpharmacol_ipksph@nuph.edu.ua

Кошова Олена Юрійівна, кандидат фармацевтичних наук, страший науковий співробітник, завідувач лабораторією, Центральна науково-дослідна лабораторія, Національний фармацевтичний університет, вул. Пушкінська, 53, м. Харків, Україна, 61002
E-mail: clinpharmacol_ipksph@nuph.edu.ua

УДК 615.454.1:616-001.4:-001.17:616-003.9:616-08:612.398.193:665.327.2|.3

DOI: 10.15587/2519-4852.2017.93336

РЕПАРАТИВНІ ВЛАСТИВОСТІ НОВОГО КОМБІНОВАНОГО КРЕМУ НА МОДЕЛІ ТЕРМІЧНИХ ПОШКОДЖЕНЬ ШКІРИ У ЩУРІВ

© Н. М. Кононенко, А. М. Шейхалі

Метою роботи було вивчити репаративні властивості нового комбінованого крему на моделі термічної опікової травми у щурів.

Методи. На моделі термічного опіку у щурів досліджено репаративні властивості нового комбінованого препарату у формі крему для лікування запальних і мікробних захворювань шкіри умовно названий «Дермаліпоін», до складу якого увійшли: α -ліпоева кислота, сечовина, олівкова олія, олія чайного дерева, ПЕГ-400. Ефективність лікування оцінювали за допомогою планіметричних показників, що передбачали визначення: площі опіку, періоду епітелізації, кількості тварин з ранами, що зарубцювалися в різні терміни та коефіцієнту швидкості загоєння ран у порівнянні з метилурациловою маззю і гелем тітріол. Також проводили морфологічні дослідження. За допомогою методу забарвлення за Ван Гізеном і Маллорі оцінювали стан сполучної тканини і колагенотворення в процесі загоєння ушкодження. При цьому методом за Ван Гізеном колагенові волокна сполучної тканини забарвлюються кислим фуксином в червоний колір, методом Маллорі колагенові волокна аніліновим синім фарбуються в темно-синій колір, а еластичні волокна кислим фуксином - в червоний.

Результати. На моделі термічного опіку у щурів встановлено, що при застосуванні нового крему дермаліпоін період епітелізації зменшився на 9,6 дня порівняно із контрольною патологією ($p \leq 0,05$). У середньому ступінь загоєння рани при нанесенні досліджуваного крему був на 37,7 %, метилурацилової мазі (препарат порівняння) – на 31 %, гелю тітріол (препарат порівняння) – на 18 % вищим, порівняно із нелікованим контролем. Результати експерименту показали, що репаративні властивості досліджуваного крему (за показником коефіцієнту швидкості загоєння та площею рани) були вищими, ніж у препаратів порівняння.

Висновки. Крем дермаліпоін виявляє виразну репаративну дію, що проявляється в прискоренні процесу загоєння опіків у порівнянні з контрольною патологією та зменшенні виразності цитодеструктивних процесів. Тому перспективним є подальше вивчення нового крему як потенційного ранозагоювального та протиопікового лікарського засобу

Ключові слова: опіки, α -ліпоева кислота, сечовина, олівкова олія, олія чайного дерева, репарація

1. Вступ

Найпоширенішими травмами бійців у зоні АТО залишаються травматичні ушкодження з порушенням цілісності шкірних покривів, опікові травми, інфіковані рани і виразки різного генезу [1].

Сучасні вимоги до місцевих ранозагоювальних та протиопікових лікарських засобів передбачають: можливість використання препарату в різні фази ранового процесу, відсутність токсичної, алергізуючої та місцевопоздразнюючої дії, широкий спектр антибактеріальної дії, високу антимікробну і протизапальну активність [2]. Крім того, ранозагоюючі препарати

для місцевого застосування не повинні викликати порушення газообміну в шкірі [3].

2. Постановка проблеми у загальному вигляді, актуальність теми та її зв'язок із важливими науковими чи практичними питаннями

При застосуванні ранозагоювальних препаратів у хірургічній практиці можна виділити ряд проблем: зростання резистентності збудників ранової інфекції до існуючих препаратів, особливо до стафілококів, що домінують серед асоціації мікроорганізмів; недостатню ефективність багатьох пре-

паратів, пов'язану з недоліками основи або/та монокомпонентним складом; відсутність препаратів, що мають помірну осмотичну активність та можуть застосовуватись як у I, так і в II фазах ранового процесу [4].

3. Аналіз останніх досліджень і публікацій, в яких започатковано розв'язання даної проблеми і на які спирається автор

Незважаючи на значну кількість представлених на фармацевтичному ринку препаратів для лікування ранового процесу, на сьогоднішній день проблема фармакологічної корекції опіків та їх ускладнень залишається актуальною і невирішеною. Основне джерело інфекції шкіри і м'яких тканин - мікроорганізми, які контамінують і колонізують поверхню шкіри. Коки *S. aureus* і *S. pyogenes*, здатні проникати в товщу епідермісу при наявності його ушкодження, безсумнівно, відіграють провідну роль в етіології гнійних інфекцій шкіри. Причому *S. aureus* є найбільш частим збудником, не так часто зустрічаються інфекції, викликані *S. pyogenes*, а також змішана інфекція з участю обох мікроорганізмів.

α -ліпоева кислота – потужний антиоксидант і ефективний протизапальний засіб, при місцевому застосуванні має кератолітичну, кератопластичну, бактеріостатичну і фунгістатичну дію. Оливкова олія має знеболюючу та протизапальну дію, сприяє загоєнню ран, виразок і опіків. Масло чайного дерева – адаптоген. Має сильну бактерицидну, протизапальну, протинабрякову і репаративну дію. Успішно застосовується в боротьбі з такими патогенними мікроорганізмами як: *Staphylococcus (aureus, eridermidis, pneumoniae, faecalis pyogenes* та ін.), *Propionibacterium acnes*, *Beta haemolytic streptococcus*, *Klebsiella pneumoniae*, *Citrobacter spp.*, *Shigella sonnei*, *Proteus mirabilis*, *Legionella spp.*, *Pseudomonas aeruginosa*, *Candida albicans* та ін. ПЕГ-400 – розчинник з вираженою осмотичною активністю, що обумовлює його широке застосування у виробництві кремів для лікування інфікованих ран, де він забезпечує осмотичну й дегідратаційну дію, що у свою чергу прискорює термін загоєння рани [5].

Саме тому у Національному фармацевтичному університеті розроблено новий комбінований препарат у формі крему для лікування запальних і мікробних захворювань шкіри умовно названий «Дермаліпоін», до складу якого увійшли: α -ліпоева кислота, сечовина, оливкова олія, олія чайного дерева, ПЕГ-400.

4. Виділення невирішених раніше частин загальної проблеми, якій присвячена стаття

Вищезазначене відкриває перспективи більш детального експериментального вивчення нового комбінованого крему в якості ранозагоювального препарату для місцевого лікування опіків, інфікованих ран і виразок різного генезу.

5. Формулювання цілей (завдання) статті

Вивчити репаративні властивості комбінованого крему на моделі термічної опікової травми у щурів.

6. Виклад основного матеріалу дослідження (методів та об'єктів) з обґрунтуванням отриманих результатів

Дослідження проводились на 40 білих нелінійних статевозрілих щурах масою 200–250 г. Тварин було поділено на 4 групи по 10 тварин у кожній:

1-ша група – контрольна патологія (тварини із природним загоєнням);

2-га – тварини, яких лікували кремом дермаліпоін;

3-тя – тварини, яким наносили мазь метилурацилову виробництва Фармак ВАТ (Україна) – препарат порівняння, що є аналогом за фармакологічною дією і показаннями до застосування;

4-та – тварини, яких лікували гелем «Тітріол» виробництва ОСТ-Фарм ТОВ (Україна) – препарат порівняння, що містить олію чайного дерева.

За добу до моделювання опіку на міжлопаточній ділянці спини тварин здійснювали депіляцію шкіри (4×4 см²) шляхом вибривання безпечним лезом. Тваринам під кетаміновим (100 мг/кг) наркозом на виголену ділянку шкіри накладали нагріту до 200 °С круглу металеву пластину на 10 сек, що відповідає опіку III А-Б – III Б ступеню клінічної класифікації опіків і характеризується ураженням всієї товщі шкіри з повною загибеллю волосяних фолікулів, потових і сальних залоз [6]. Для цього використовували прилад з установленою температурною шкалою та електропаяльником, на кінці якого кріпиться насадка з металевою пластиною. Лікування починали відразу після термічної дії і продовжували 1 раз на добу до повного загоєння. Мазі наносили тонким шаром на уражену поверхню. Ефективність лікування оцінювали на 3-тю, 5-ту, 7-му, 9-ту, 11-ту, 13-ту, 15-ту, 17-ту, 21-шу та 23-тю добу за допомогою планіметричних показників, що передбачали визначення: площі опіку (S, мм²), періоду епітелізації (день відторгнення струпа, в середньому в групі), кількості тварин з ранами, що зарубцювалися в різні терміни (%) та коефіцієнту швидкості загоєння ран (V, ум. од.), який розраховували за формулою: $V = (S_{max} - S_{досл}) / S_{досл}$, де S_{max} – максимальна площа рани (на 1 день), мм²; $S_{досл}$ – площа рани в день вимірювання, мм² [6, 7].

Усі втручання та евтаназія тварин проводились згідно «Загальних етичних принципів експериментів на тваринах», ухвалених Першим національним конгресом з біоетики (Київ, 2001) та Закону України «Про захист тварин від жорстокого поводження» № 3477-IV від 21.02.2006 р.

Також проводили морфологічні дослідження. Для цього фрагменти тканини (шкіра, підшкірна основа, м'язи), посічені із зони термічного пошкодження фіксували в 10 % розчині забуферованого (нейтрального) формаліну, потім піддавали стандартній проводці через спирти зростаючої концентрації, рідину Никифорова (96 % спирт і діетиловий ефір у співвідношенні 1:1), хлороформ, після чого заливали парафіном. З приготованих таким чином блоків робили серійні зрізи товщиною 4–5×10–6 м. Використовували рутинні методи забарвлення гематоксилином і еозином, а також забарвлення пікрофуксином за Ван Гізоном і Маллорі [8]. За допомогою методу забарвлення за Ван Гізоном і Мал-

лорі оцінювали стан сполучної тканини і колагеноутворення в процесі загоєння ушкодження. При цьому методом за Ван Гізоном колагенові волокна сполучної тканини забарвлюються кислим фуксином в червоний колір, методом Маллорі колагенові волокна аніліновим синім фарбуються в темно-синій колір, а еластичні волокна кислим фуксином – в червоний [9].

Комплекс морфологічних досліджень проводився на мікроскопі Olympus BX-41 з використанням програм Olympus DP-Soft (Version 3:1) і Microsoft Excel.

Статистичну обробку отриманих результатів здійснювали на персональному комп'ютері Pentium III за допомогою програми «Statistica 6», використовуючи t-критерій Стьюдента для порівняння незалежних вибірок при рівні вірогідності $p \leq 0,05$ [10, 11].

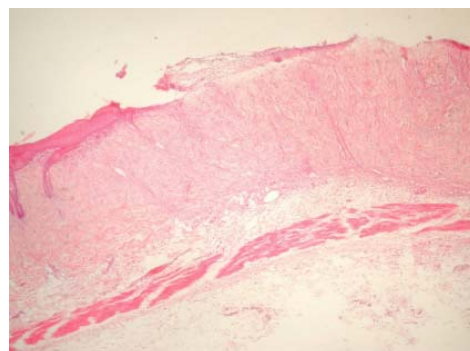
Після відтворення опікової травми III А-Б – III Б ступеню у щурів відзначалося утворення щільного струпа коричневого кольору з чітко окресленими краями зони некрозу. Навколо ранового дефекту формувалася зона гіперемії шириною 0,2–0,4 см та набряк оточуючих тканин.

Мікроскопічно у всіх щурів зона термічного пошкодження переважно позбавлена епітеліальної вистілки і в більшій частині випадків (80 %) покрита нерівномірної товщини струпом. Струп представлений фрагментами некротизованих тканин, фібрином, численими лейкоцитами і макрофагами. Під струпом визначається шар фібриноідного некрозу, нижче – грануляційна тканина, представлена численими судинами капілярного типу, кількість яких, як і клітинних елементів запального ряду, у напрямку до дна рани зменшується, а зміст колагенових волокон наростає з подальшим переходом в тонкий шар новоствореної рубцевої тканини зі значним вмістом колагенових волокон і невеликим – еластичних; товщина шару останньої значно більше товщини шару грануляційної тканини (рис. 1).

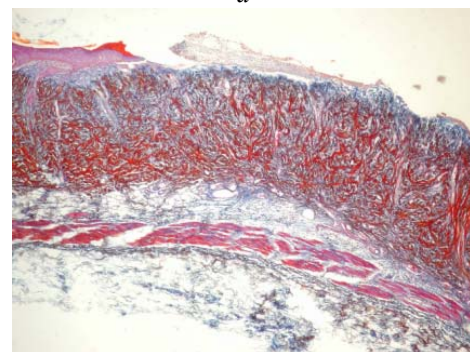
У краях дефекту, що загоюється, виявляється вrostання під струп і наповзання на новостворені сполучнотканинні волокна багатoshарового плоского епітелію з явищами осередкової гіперплазії - потовщенням за рахунок збільшення кількості шарів до 6–8 і формуванням акантотичних тяжів (рис. 2).

При застосуванні крему дерматоліпоін загоєння відбувалося значно швидше. Так, при нанесенні крему на уражену ділянку відторгнення струпа почалося з 8-ї доби дослідження та в середньому становило 14,2 дні, що на 37,7 % менше, ніж у групі контрольної патології ($p \leq 0,05$), на 31 % менше, ніж в групі тварин, яким наносили мазь метилурацилову ($p \leq 0,05$) та на 18 % менше, ніж в групі щурів, яких лікували гелем тітріол ($p \leq 0,05$) (табл. 1).

Таким чином, отримані результати свідчать, що досліджуваний крем сприяв скороченню терміну загоєння ран на 9,6 дні порівняно з контрольною патологією ($p \leq 0,05$) (табл. 1).

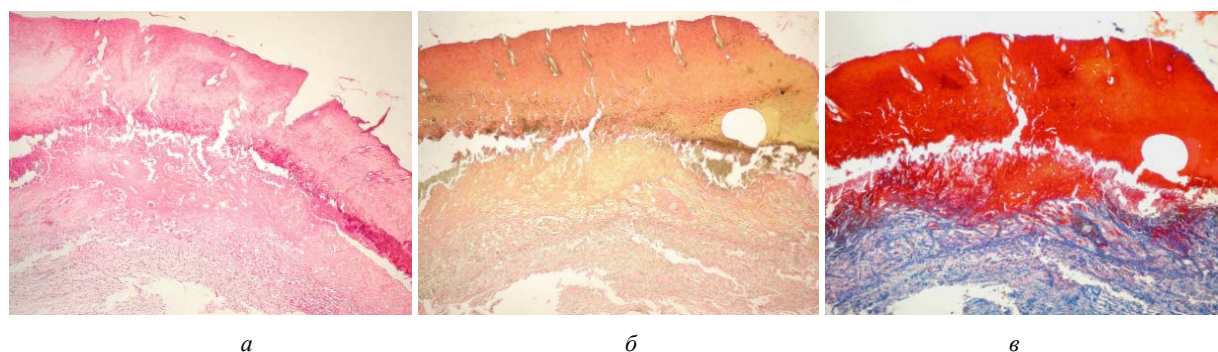


a



б

Рис. 2. Група «Контрольна патологія»: периферична зона термічного пошкодження – струп відсутній, поверхня рани покрита гнійним ексудатом, багатoshаровий плоский епітелій, який наповзає на дефект, з явищами осередкової гіперплазії і акантоза: а – забарвлення гематоксиліном і еозином, $\times 40$; б – забарвлення за Маллорі, $\times 40$



a

б

в

Рис. 1. Група «Контрольна патологія»: центральна зона термічного пошкодження покрита струпом, під яким розташовується шар фібриноідного некрозу, нижче – грануляційна тканина, що переходить в тонкий шар новоствореної рубцевої тканини зі значним вмістом колагенових волокон; волосяні фолікули, потові і сальні залози в зоні дефекту не виявляються: а – забарвлення гематоксиліном і еозином, $\times 40$;

б – забарвлення пікрофуксином за Ван Гізоном (кола-генові волокна червоного кольору), $\times 40$;

в – забарвлення за Маллорі (колагенові волокна темно-синього кольору, еластичні – червоного), $\times 40$

Таблиця 1
Вплив досліджуваних топікальних засобів на строки епітелізації (відторгнення струпа) при опікових ураженнях шкіри ($X \pm Sx$; $n=10$)

Експериментальна група	Кількість днів
Контрольна патологія	23,8±1,1
Крем дермаліпоін	14,2±0,8**/**
Мазь метилурацилова	20,9±2,1
Гель Тітріол	19,3±1,7*

Примітки: * – $p < 0,05$ по відношенню до контролю; ** – $p < 0,05$ по відношенню до препаратів порівняння

Дослідження планіметричних показників у щурів, яких лікували кремом дермаліпоін, метилурациловою маззю, гелем тітріол, а також у групі нелікованих тварин наведені в табл. 2.

Прискорення загоєння та достовірне зменшення площі опіків під впливом крему дермаліпоін спостерігали, починаючи із 3-го і по 13-й день, мазі метилурацилової – із 7-го по 21-й день, гелю тітріол – із 5-го по 17-й день щодо контрольної патології ($p < 0,05$) (табл. 2). Повне загоєння ран у групі тварин, яким наносили крем дермаліпоін, відбулося на 15-ту добу експерименту; мазь метилурацилову – на 23-тю добу, а при застосуванні гелю тітріол – на 21-шу добу досліду (табл. 2).

Таблиця 2
Результати дослідження ранозагоювальної дії крему дермаліпоін на моделі опікових ран у щурів ($X \pm Sx$; $n=10$)

До-ба	Контрольна патологія			Крем дермаліпоін			Мазь метилурацилова			Гель тітріол		
	S, см ²	V, ум.од	%	S, см ²	V, ум.од	%	S, см ²	V, ум.од	%	S, см ²	V, ум.од	%
1	5,81±0,14	–	–	5,72±0,12			5,68±0,14			5,85±0,24		
3	5,14±0,11	0,13	–	4,63±0,02*	0,23		5,01±0,16	0,13		5,04±0,12	0,16	
5	4,75±0,12	0,22	–	3,71±0,09*	0,54		4,23±0,23	0,34		4,05±0,02*	0,44	
7	4,16±0,09	0,39	–	3,20±0,07*	0,78		3,84±0,02*	0,47		3,91±0,06*	0,49	
9	3,65±0,08	0,59	–	2,15±0,04*	1,72		3,47±0,04*	0,63		2,35±0,08*	1,48	
11	3,14±0,11	0,85	–	0,91±0,13*	5,28		2,35±0,05*	1,41		1,10±0,12*	4,31	
13	2,53±0,13	1,29	–	0,06±0,02*	94,3	90	1,63±0,11*	2,48		0,53±0,11*	10,03	
15	1,90±0,07	2,05	–	0,00±0,00	–	100	0,92±0,06	5,17		0,24±0,04*	23,38	
17	1,15±0,06	4,05		–	–		0,15±0,04*	36,86		0,09±0,03*	64,00	70
21	0,85±0,03	5,83		–	–		0,09±0,12*	62,11	80	0,00±0,00	–	100
23	0,23±0,04	24,26	80	–	–		0,00±0,00	–	100	–	–	

Примітки: * – достовірно відносно контрольної патології ($p \leq 0,05$)

Мікроскопічно в групі щурів при застосуванні метилурацилової мазі зона термічного пошкодження позбавлена епітеліальної вистілки і в більшій частині випадків (60 %) покрита струпом. Під струпом визначається тонкий шар фібриноїдного некрозу, нижче – досить зріла грануляційна тканина, також у вигляді тонкого шару, під яким розташовується шар колагенових волокон, що перевершує по товщині вищерозташований, з ніжною сіткою з еластичних волокон (рис. 3). У краях дефекту, що загоюється, виявляється вrostання під струп і наповзання на новостворені сполучнотканні волокна епідермісу з явищами осередкової гіперплазії і акантоза.

У випадках, коли струп відторгався, в зоні дефекту виявлялася незначна кількість гнійного ексудату на прилеглій більш зрілої грануляційної тканини в порівнянні з випадками з міцним прикріпленням струпа (рис. 4). У групі, щурів яких лікували гелем тітріол, мікроскопічно зона термічного пошкодження

позбавлена епітеліальної вистілки і в більшій частині випадків покрита струпом. Також під струпом визначається шар фібриноїдного некрозу, нижче – тонкий зрілої грануляційної тканини, нижче якого розташовується шар колагенових волокон, більш тонкий в порівнянні з вищерозташованим шаром і з ніжною сіткою з еластичних волокон (рис. 5).

У випадках, коли струп відторгався, і в випадках із наявністю струпа, але відторгненням його по краях дефекту, що загоюється, на поверхні останнього або між струпом і нижчерозташованими тканинами виявлявся гнійний ексудат на прилеглій більш зрілої грануляційної тканини (рис. 6). При застосуванні крему дермаліпоін мікроскопічно зона термічного пошкодження покрита струпом. Під струпом визначається шар грануляційної тканини середнього ступеня зрілості, що переходить у шар колагенових волокон, приблизно рівний по товщині вищерозташованим і чітко визначеною сіткою з еластичних волокон (рис. 7).

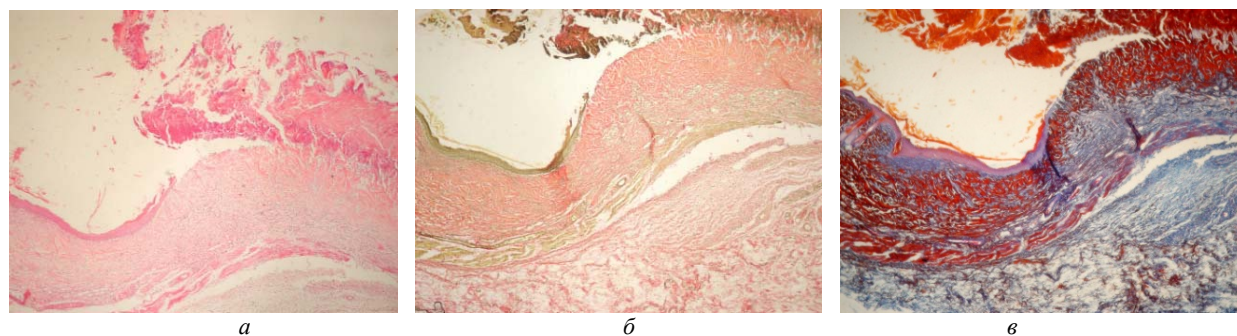


Рис. 3. Дослідна група тварин, яких лікували метилурациловою маззю: зона термічного пошкодження покрита струпом, під яким розташовується тонкий шар фібриноїдного некрозу, нижче – тонкий пласт грануляційної тканини і шар колагенових волокон з ніжною сіткою з еластичних волокон; волосяні фолікули, потові і сальні залози не виявляються: *a* – забарвлення гематоксиліном і еозином, $\times 40$; *b* – забарвлення пікрофуксином за Ван Гізоном (колагенові волокна червоного кольору), $\times 40$; *c* – забарвлення за Маллорі (колагенові волокна темно-синього кольору, еластичні – червоного), $\times 40$

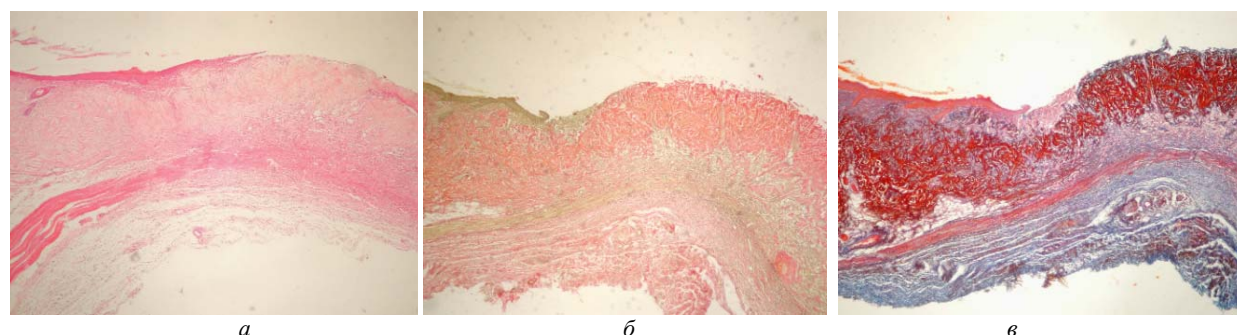


Рис. 4. Дослідна група шурів, яких лікували метилурациловою маззю: в зоні термічного пошкодження струп відсутній, дно дефекту представлено грануляційною і новоствореною рубцевою тканиною, багатшаровий плоский епітелій, наповзає на дефект, з явищами осередкової гіперплазії і акантоза; волосяні фолікули, потові і сальні залози не виявляються: *a* – забарвлення гематоксиліном і еозином, $\times 40$; *b* – забарвлення пікрофуксином за Ван Гізоном, $\times 40$; *c* – забарвлення за Маллорі, $\times 40$

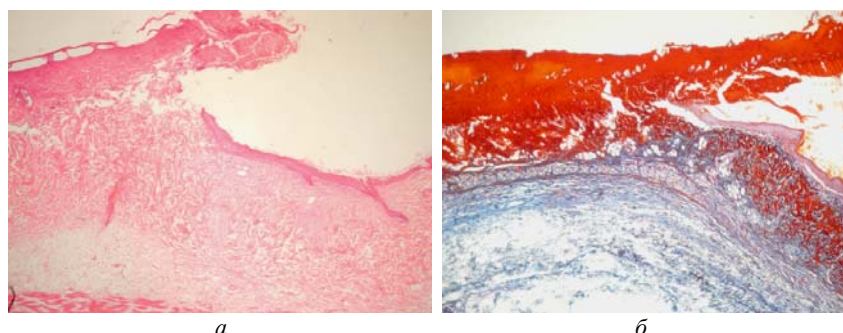


Рис. 5. Дослідна група, яких лікували гелем тітріол: зона термічного пошкодження покрита струпом, під яким розташовується шар фібриноїдного некрозу, нижче – тонкий пласт грануляційної тканини і шар колагенових волокон з ніжною сіткою з еластичних волокон; багатшаровий плоский епітелій, який наповзає на дефект, з явищами осередкової гіперплазії і акантоза; волосяні фолікули, потові і сальні залози не виявляються: *a* – забарвлення гематоксиліном і еозином, $\times 40$; *b* – забарвлення за Маллорі (колагенові волокна темно-синього кольору, еластичні – червоного), $\times 40$

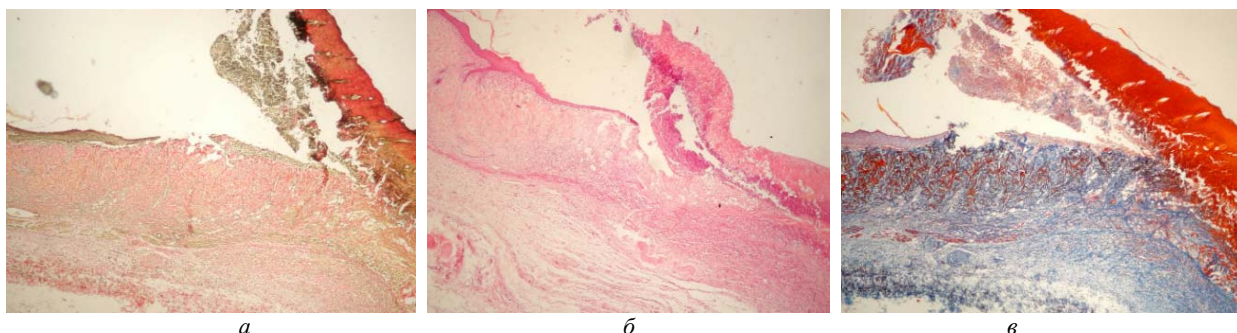


Рис. 6. Дослідна група шурів, яких лікували гелем тітріол: зона термічного пошкодження покрита струпом з відторгненням його в краях дефекту і наявністю гнійного екссудату між струпом і поверхнею дефекту, багатшаровий плоский епітелій, який наповзає на дефект, з явищами осередкової гіперплазії і акантоза: *a* – забарвлення гематоксиліном і еозином, $\times 40$; *b* – забарвлення пікрофуксином за Ван Гізоном, $\times 40$; *c* – забарвлення за Маллорі, $\times 40$

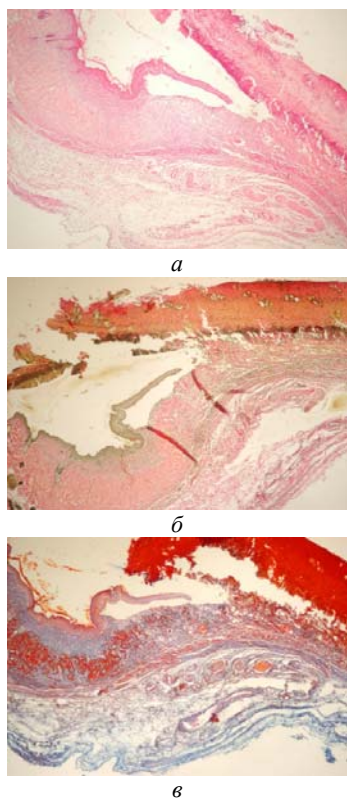


Рис. 7. Дослідна група щурів, яких лікували гелем тітріол: зона термічного пошкодження покрита струпом, нижче – пласт грануляційної тканини і шар колагенових волокон з чітко визначеною сіткою з еластичних волокон: а – забарвлення гематоксилином і еозином, $\times 40$; б – забарвлення пікрофуксином за Ван Гізоном, (колагенові волокна червоного кольору), $\times 40$; в – забарвлення за Маллорі, (колагенові волокна темно-синього кольору, еластичні – червоного), $\times 40$

Таким чином, вивчення планіметричного аналізу ранового процесу, викликаного термічним опіком, показало, що в усіх групах тварин, яких лікували, спостерігали прискорення загоєння ран, але при застосуванні мазі метилурацилової та гелю тітріол було їх нагноєння. При місцевому застосуванні крему дермаліпоін спостерігали прискорення епітелізації та відторгнення струпа, відсутність нагноєння ран. Результати експерименту показали, що репаративні властивості досліджуваного крему (за показником коефіцієнту швидкості загоєння та площею рани) були вищими, ніж у препаратів порівняння.

7. Висновки з проведеного дослідження і перспективи подальшого розвитку даного напрямку

На моделі термічного опіку у щурів встановлено, що при застосуванні крему дермаліпоін період епітелізації зменшився на 9,6 дня порівняно із контрольною патологією ($p \leq 0,05$). У середньому ступінь загоєння рани при нанесенні досліджуваного крему був на 37,7 %, метилурацилової мазі – на 31 %, гелю тітріол – на 18 % вищим, порівняно із нелікованим контролем.

Таким чином, крем дермаліпоін виявляє виразну репаративну дію, що проявляється в прискоренні процесу загоєння опіків у порівнянні з контрольною патологією та зменшенні виразності цитодеструктивних процесів. Тому перспективним є подальше вивчення нового крему як потенційного ранозагоєвального та протиопікового лікарського засобу.

Література

1. Приходько, Т. Порятунок бійців АТО – справа досвіду і нових технологій [Текст] / Т. Приходько // Ваше здоров'я. – 2015. – № 23-24. – С. 20–21.
2. Козинець, Г. П. Сучасний стан комбустіологічної допомоги населенню України та невідкладні завдання з її організаційного вдосконалення та методичного забезпечення [Текст] / Г. П. Козинець, Р. О. Моїсеєнко, М. П. Комаров // Науковий вісник Ужгородського ун-ту. Серія «Медицина». – 2006. – № 27. – С. 3–6.
3. Нагайчук, В. І. Сучасні підходи до надання допомоги хворим з опіками [Текст] / В. І. Нагайчук // Мистецтво лікування. – 2010. – № 5. – С. 24–27.
4. Гайдюль, К. В. Раневая инфекция: этиология, диагностика и антимикробная терапия [Текст]: информ. пос. / К. В. Гайдюль, А. А. Муконов. – М.: Науч.-информ. центр ООО «АБОЛмед», 2005. – 32 с.
5. Абаев, Ю. К. Справочник хирурга. Раны и раневая инфекция [Текст] / Ю. К. Абаев. – Ростов-на-Дону: Феникс, 2006. – 427 с.
6. Яковлева, Л. В. Експериментальне вивчення нових препаратів для місцевого лікування ран [Текст]: метод. рек. / Л. В. Яковлева, О. В. Ткачова, Я. О. Бутко, Ю. Б. Лар'яновська. – Х.: Вид-во НФаУ, 2013. – 52 с.
7. Кушкун, А. А. Руководство по лабораторным методам диагностики [Текст] / А. А. Кушкун. – М.: ГЭОТАР-Медиа, 2007. – 800 с.
8. Пирс, Э. Гистохимия теоретическая и прикладная [Текст] / Э. Пирс. – М.: Изд-во иностран. лит., 1962. – 962 с.
9. Соколовский, В. В. Гистохимические исследования в токсикологии [Текст] / В. В. Соколовский. – Л.: Медицина, 1971. – 176 с.
10. Зайцев, В. М. Прикладная медицинская статистика [Текст] / В. М. Зайцев, В. Г. Лифляндский, В. И. Маринкин. – СПб.: ФОЛИАНТ, 2006. – 432 с.
11. Лапач, С. Н. Статистические методы в медикобиологических исследованиях с использованием Excel [Текст] / С. Н. Лапач, А. В. Чубенко, П. Н. Бабич. – К.: МОРИОН, 2001. – 408 с.

Дата надходження рукопису 10.01.2017

Кононенко Надія Миколаївна, доктор медичних наук, професор, кафедра патологічної фізіології, Національний фармацевтичний університет, вул. Пушкінська, 53, м. Харків, Україна, 61002
E-mail: kononenko-76@mail.ru

Шейхалі Алі Марсель, кафедра патологічної фізіології, Національний фармацевтичний університет, вул. Пушкінська, 53, м. Харків, Україна, 61002
E-mail: sheyhali@mail.ru