

## ЕФЕКТИВНІСТЬ ЛІКУВАННЯ ХВОРИХ ІЗ УРЕТЕРОЛІТІАЗОМ РІЗНИМИ МЕТОДАМИ

Б.-Б.О. Білоруський

Львівський національний медичний університет імені Данила Галицького

**Вступ.** На сьогоднішній день наявні широкі можливості застосування гольмієвого лазера у хірургічному лікуванні конкрементів та стриктур сечоводів [1]. Уретерореноскопія з використанням контактних методів літотрипсії є ефективним методом лікування уретеролітазу. Даний метод займає близько 18% серед консервативного лікування та використання екстракорпоральної ударно-хвильової літотрипсії (ЕУХЛ) при лікуванні уретеролітазу [3].

У зв'язку з використанням малоінвазивних методів – контактної літотрипсії, уретерореноскопії (УРС), ЕУХЛ та перкутанної нефролітотрипсії (PCNL), рівень відкритих операцій знизився до 1–2%. Відкриті оперативні втручання супроводжуються розкриттям заочеревинного простору з мобілізацією сечоводу від ниркової миски до сечового міхура. Дані втручання є тривалими та травматичними, потребують тривалого післяопераційного періоду. Попри те, що ЕУХЛ є ефективним малоінвазивним методом лікування конкрементів сечоводів різної локалізації [2, 7], наявні випадки, коли показане використання УРС з контактною літотрипсією. До таких показів належать: неефективна ЕУХЛ, конкременти великих розмірів у поєднанні зі стриктурою сечоводу, защемлені камені («вростання» в слизову оболонку сечоводу). Крім того, надмірна вага є протипоказом для проведення ЕУХЛ [7].

УРС набула широкого значення у діагностиці та лікуванні. Основне місце застосування в лікуванні СКХ – суправезикальна ендоскопія.

Наявність гнучких та напівжорстких уретероскопів полегшила доступ та візуалізацію проксимальних відділів сечоводу та порожнистої системи нирки, що у поєднанні з гольмієвим лазером, дає безпечний та високоефективний метод інтракорпоральної літотрипсії. Сучасні уретерореноскопи роблять доступною будь-яку частину сечоводу, для лікування уретеролітазу [1, 4].

**Матеріали та методи дослідження.** Метою нашої роботи був аналіз результатів лікування хворих з уретеролітазом малоінвазивними методами, а саме контактних лазерної та пневматичної уретеролітотрипсії та порівняння з результатами використання методу відкритої уретеролітотомії.

У своєму дослідженні використовувався гольмієвий лазер Calculeiser Storz з довжиною хвилі 2,09 мкм, що має свої особливості. Глибина проникнення в тканини одного імпульсу гольмієвого лазера (0,4 мм) і його ширина (0,4–0,6 мм) не викликають карбонізації тканини і не утворюють післяопікового рубця, дозволяючи виконувати розсічення і абляцію тканини [5, 9]. Гемостатичні властивості гольмієвого лазера створюють ідеальний візуальний контроль в умовах «сухого» операційного поля. Самоочищення робочої поверхні кінчика волокна забезпечується посиленням імпульсу в момент виводу його з зони, що оперується, а це не вимагає окремого видалення волокна з ендоскопа. Ця властивість допомагає знизити час проведення операції. Технічні характеристики (табл. 1).

Таблиця 1

Властивості гольмієвого лазера Calculeiser Storz

Тип лазера	Holmium: yttrium-aluminium-garnet (YAG) laser
Довжина хвилі	2,09 мкм
Максимальна потужність на виході (вихідна)	12 Вт
Частота імпульсів	До 15 Гц
Режим роботи	Імпульсний
Поглинання біотканини	50 см-1
Глибина проникнення одного імпульсу в біотканини	0,4 мм
Ширина впливу одного імпульсу	0,4–0,6 мм
Вихідний роз'єм	Стандарт 8 МА, кварцове волокно 400 і 600 мкм

Також використовувався пневматичний літотриптор фірми Storz Culcusplit, яким було прооперовано 23 хворих. Загалом на верхніх та нижніх сечовидільних шляхах (СВШ) виконано 45 оперативних втручань з допомогою гольмієвого лазера.

Для літотрипсії конкрементів використовувалось кварцове волокно 400 і 600 мкм. При літотрипсії конкрементів однакових розмірів, кількість енергії, використаної для дроблення каменів, залежить від їх мінеральної природи. Тому слід розпочинати літотрипсію після попередньої візуалізації конкременту, безконтактним методом. Тобто, якщо на поверхні каменя з'являються дефекти, це свідчить про його м'яку структуру [6].

При наявності запальних та рубцевих змін у слизовій, що може бути спричинено тривалою наявністю конкременту, а також коли наявне «вростання» у стінку сечоводу, проводять абляцію зміненої тканини. Це є важливим при фіксованих каменях. У таких ситуаціях безконтактну літотрипсію чергують з випаровуванням тканин, для кращої візуалізації конкременту. Далі проводять літотрипсію, поєднуючи безконтактний та контактний способи [9]. У подальшому, для профілактики порушення пасажу сечі, спричиненому набряком, нирка дрениється за допомогою сечовідного стента протягом 3–4 тижнів. При наявності встановленої попередньо нефростоми, необхідність постановки сечовідного стента відпадає [8].

Післяопераційний період, за умов нормального перебігу, складає 1–3 доби.

Ми проаналізували результати лікування 121 пацієнта із СКХ: 45 проліковано з використанням лазерної літотрипсії, 23 з використанням пневматичної літотрипсії, 53 пацієнтам було

виконано відкриту уретеролітотомію (рис. 1). Серед 45 хворих, яким виконано лазерну літотрипсію, було 2 вагітних жінки (23 та 25 тижнів вагітності). У 3 випадках причинами утворення каменів були лігатури після попередньо проведених уретеролітотомій. У цих 3 пацієнтів поряд з лігатурами виявлено стриктури сечоводів. У жодному випадку після пересічення лігатур лазером не вдалось їх евакуювати щипчиками. У всіх цих хворих проводили резекцію слизової, м'язевого шару та адвентиції з лігатурами. Протягом річного спостереження у пацієнтів не виявлено рецидиву утворення конкрементів.

Із 68 хворих, яким виконували контактну літотрипсію, у 47 осіб неодноразово проводили сеанси ЕУХЛ, що не приносило бажаного результату. Із 67 хворих 13 особам було виконано черезшкірну нефростомию під УЗД контролем (8 хворих з наявним обструктивним піелонефритом, 5 хворих з уретеропіонефрозом). Цим хворим літотрипсія була відтермінована на 3–5 тижнів, після встановлення нефростоми.

Серед 45 хворих, яким виконували лазерну літотрипсію, була 21 жінка віком  $46 \pm 0,3$  року та 24 чоловіки віком  $54 \pm 0,4$  року. У цій групі конкременти розмішувались: верхня третина сечоводу – 13, середня третина сечоводу – 11, нижня третина сечоводу – 21 (рис. 2). Розміри конкрементів у пацієнтів цієї групи були:  $>2,0 \pm 0,1$  см – у 5 осіб з конкрементами у нижній третині сечоводу;  $>1,5 \pm 0,075$  см – у 28 пацієнтів із конкрементами у середній частині сечоводу;  $>1,0 \pm 0,05$  см – у 12 хворих із конкрементами у верхній частині сечоводу. Рентгенструктурний аналіз конкрементів виявив: у 20 пацієнтів – змішаний оксалатно-уратний літіаз, у 12 – моногідрат оксалату; у 10 – уратний літіаз; у 3 – фосфатний літіаз (рис. 3).

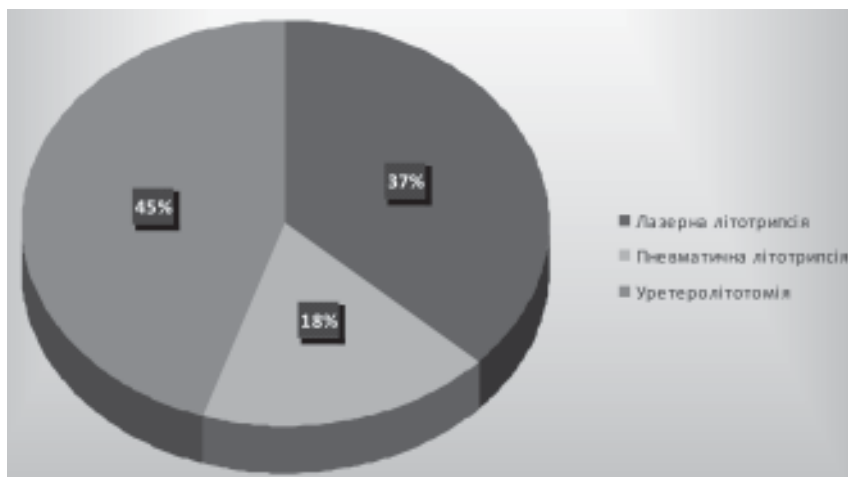


Рис. 1. Поділ пацієнтів за методом лікування

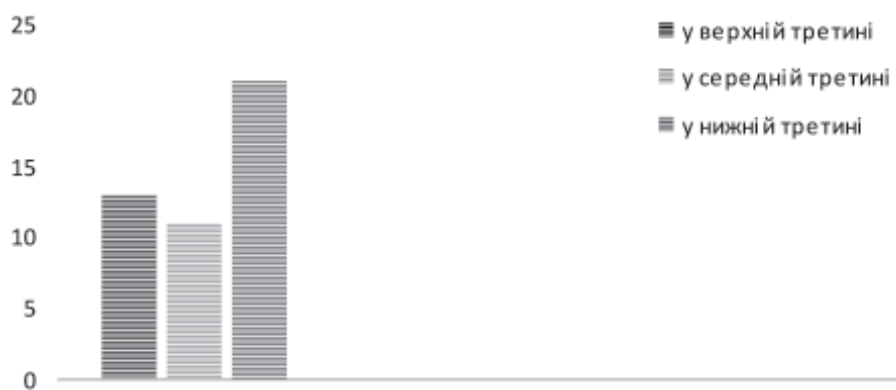

Рис.2. Структура розміщення конкрементів у хворих першої групи

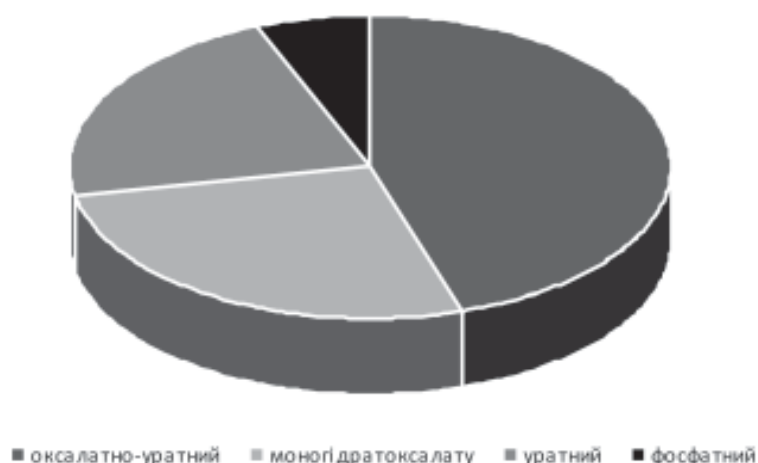


Рис. 3. Рентгенструктурний аналіз каменів у відсотковому співвідношенні у хворих першої групи

Другу групу хворих у кількості 23 особи, у тому числі 11 чоловіків та 12 жінок, лікували з використанням пневматичного літотриптора. Середній вік жінок  $54 \pm 0,5$ , а чоловіків –  $53 \pm 0,5$  року. Розміщення конкрементів у них було: верхня третина – 4 хворих, середня третина – 12 хворих, нижня третина – 7 хворих (рис. 4). Розміри конкрементів:  $>2,0$  см – у 6 хворих;  $>1,05$  см – у 11 хворих;  $>1,0$  см – у 6 хворих. У 4 хворих виявили «вростання» конкременту у слизову та її гіперплазію. Щодо мінерального складу каменів встановлено: 7 хворих – змішаний оксалатно-уратний літіаз, у 9 хворих – моногідрат оксалату, у 7 – уратний літіаз (рис. 5).

Третя група хворих, з основним методом лікування уретеролітотомією, складалась з 53 осіб, а саме 29 чоловіків та 24 жінок. Середній вік жінок –  $52 \pm 0,5$  року, а чоловіків –  $55 \pm 0,5$  року. Конкременти розміщувались наступним чином: верхня третина сечоводу – 34 осіб, середня третина сечоводу – 9 осіб, нижня третина сечоводу – 10 осіб (рис. 6). Розміри конкрементів у хворих, з виконаною уретеролітотомією, становили:  $>2,0$  см – у 12 осіб,  $>1,05$  см – у 31 особи,  $>1,0$  см –

у 10 осіб. Мінеральний склад конкрементів у даній групі: у 24 хворих – змішаний оксалатно-уратний літіаз; у 17 – уратний літіаз; у 9 – фосфатний літіаз, у 3 – цистиновий літіаз (рис. 7).

**Результати і обговорення.** Під час виконання лазерної літотрипсії у 17 з 45 хворих було виявлено звуження сечоводу (попередньо їм виконували ЕУХЛ) зі змінами слизової оболонки (поліпозні розростання), тому в подальшому їм виконували бужування сечоводів з використанням пластикових бужів (до 10 Fg для введення уретроскопа товщиною 9,5 Fg) з проведенням уретеротомії. У деяких випадках виконувалось бужування сечоводу амплацом для гнучкого уретероскопа фірми Bard до 10 Fg для подальшого введення уретероскопа в вічко і сечовід. За наявності розростань поліпозного типу у сечоводі, виконувалась лазерна абляція слизової для візуалізації конкременту. Стриктури сечоводів у місці розташування каменів розсікались лазером до жирової клітковини. Лазерна літотрипсія виконувалась під контролем Ro-дути, що дозволило візуалізувати переміщення дрібних фрагментів (3–4 мм у діаметрі) у систему нижніх чашок нирки (9 із 45 хворих).

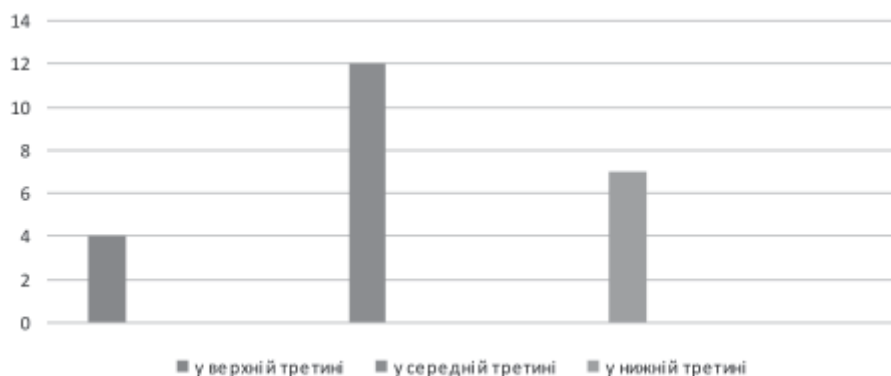


Рис. 4. Структура розміщення конкрементів у хворих другої групи

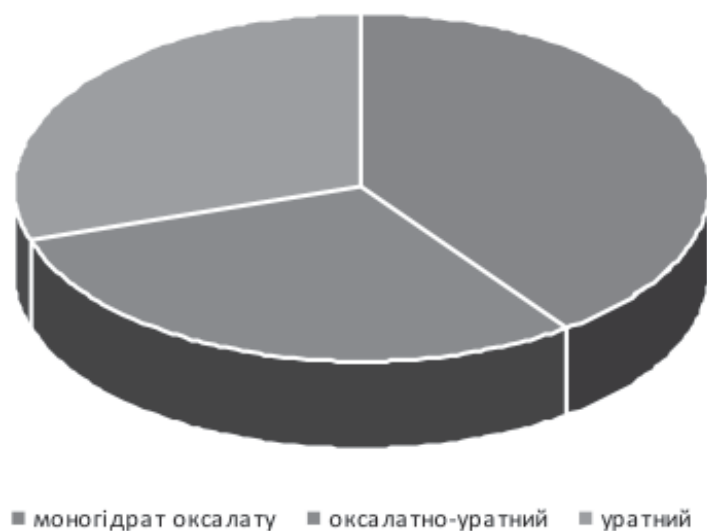


Рис. 5. Рентгенструктурний аналіз каменів у відсотковому співвідношенні у хворих другої групи


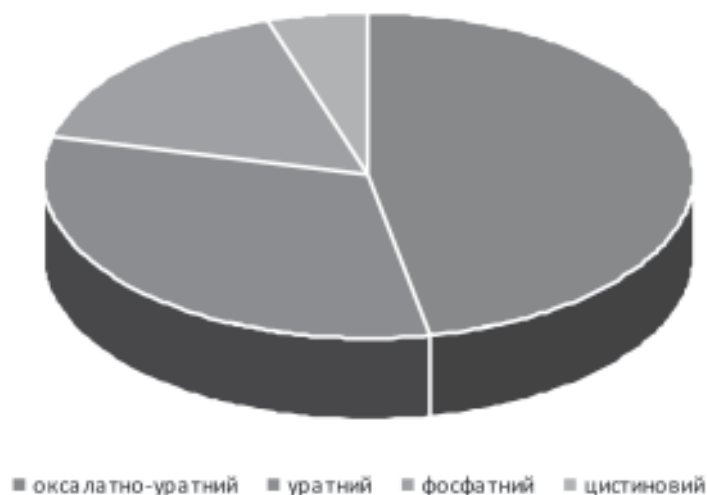


Рис. 6. Розміщення конкрементів у хворих третьої групи

У групі пацієнтів, котрим виконувалась пневматична уретеролітотрипсія, у 6 хворих спостерігалось переміщення фрагментів у нирку. При виконанні пневматичної уретеролітотрипсії, одному хворому перфоровано стінку сечоводу з подальшою екстравазацією конкременту за його межі. Виконано конверсію – перехід до відкритої уретеролітотомії. У 5 хворих під час операції спостерігалась

підвищена кровоточивість слизової сечоводу, що ускладнювало проведення сеансу літотрипсії. 6 пацієнтам фрагментувати конкремент пневматичним літотриптором не вдалося. Камені переміщено в порожнисту систему нирки з подальшим виконанням черезшкірної нефролітолапаксії. Враховуючи високу травматизацію, всім пацієнтам після пневматичної літотрипсії встановлювали стент.



**Рис. 7. Рентгенструктурний аналіз каменів у відсотковому співвідношенні у хворих третьої групи**

Для пацієнтів, яким виконували відкриту уретеролітотомію, характеристикою лікування були показники середньої тривалості оперативного втручання та середньої тривалості перебування в стаціонарі. Середня тривалість операції: при локалізації конкременту в верхній третині сечоводу – 115 хв., в середній третині сечоводу – 74 хв., у нижній третині сечоводу – 107 хв. Середня тривалість перебування у стаціонарі: при локалізації конкременту у верхній третині сечоводу 22,31 доби, в середній третині сечоводу – 15,8 доби, у нижній третині сечоводу – 16,5 діб.

При пневматичній літотрипсії інтраопераційна кровоточивість спостерігалась приблизно у 2 рази частіше, ніж при виконанні лазерної літотрипсії (табл. 2). Також необхідно врахувати можливість коагуляції пошкоджених судин сечоводу, при використанні лазерного літотрипто-

ра. Частим ускладненням проведення контактної літотрипсії було переміщення фрагментів у порожнисту систему нирки. При використанні пневматичного літотриптора дане ускладнення спостерігалось майже втричі частіше, ніж при використанні гольмієвого лазера. Дані результати можна пояснити особливостями принципу дії літотрипторів. При пневматичній літотрипсії процес нагадує роботу «відбійного молотка», при якому конкременту надається кінетична енергія, внаслідок дії якої, характерне переміщення каменя. Механізм дії гольмієвого лазера базується на фототермальному ефекті, що фрагментує конкремент, не переміщуючи його.

Щодо фрагментації конкрементів, при використанні гольмієвого лазера її досягнуто майже у всіх пацієнтів, незважаючи на розміри, локалізації та хімічний склад конкременту. Натомість при використанні пневматичного літо-

Таблиця 2

Результати лікування хворих на СКХ

Показники лікування	Лазерна літотрипсія n=45		Пневматична літотрипсія n=23		Уретеролітотомія n=53	
	абс. числа	%	абс. числа	%	абс. числа	%
Час операції (хв.)	57±0,6	–	93±0,87	–	103±8,34	–
Інтраопераційна кровоточивість слизової сечоводу	3	6,7	5	21,7	–	–
Інтраопераційне переміщення конкременту в нирку	5	11,1	6	26,1	4	7,5
Перфорація сечоводу	–	–	1	4,3	–	–
Фрагментація конкременту	45	100	19	82,6	–	–
Встановлення стента	41	91,1	23	100	13	24,5
Загострення пієлонефриту	12	26,7	6	26,1	32	60,4
Перебування в стаціонарі (доби)	2,32±0,21	–	3,5±0,26	–	18±0,18	–

Примітка: дані достовірні при  $p < 0,05$ .

триптора фрагментації було досягнуто лише у 82,6% випадків.

Встановлення стента після пневматичної літотрипсії виконувалось 100% пацієнтів, натомість після використання лазерного літотриптора, постановка стенту проводилась 91,1% пацієнтів, що може свідчити про меншу травматичність останнього методу.

Як після лазерної, так і після пневматичної літотрипсії, з однаковою частотою спостерігалось загострення хронічного калькульозного пієлонефриту.

Перевагою лазерної літотрипсії є можливість виконання літотрипсії лігатурних конкрементів, з подальшим розсіченням лігатур сечоводу.

При порівнянні лікування уретеролітіазу у хворих було виявлено, що найкоротшою операцією є лазерна уретеролітотрипсія, в середньому 57 хв., далі виконання пневматичної уретеролітотрипсії (93 хв.), а найтривалішою – відкрита уретеролітотомія (103 хв.). Щодо середньої тривалості перебування пацієнтів у стаціонарі, при виконанні лазерної уретеролітотрипсії цей показник становить 2,32 доби, при пневматичній

літотрипсії – 3,5 діб, при відкритій уретеролітотомії – 18 діб. Дані результати свідчать про перевагу малоінвазивних методів лікування уретеролітіазу над відкритими оперативними втручаннями, зокрема використання гольмієвого лазера в порівнянні з іншими методами контактної літотрипсії.

#### Висновки

1. Лікування уретеролітіазу з використанням малоінвазивних технологій, значно знижує тривалість (майже у 8 разів) перебування пацієнтів у стаціонарі, у порівнянні з відкритими операціями (уретеролітотомією).

2. Лазерна літотрипсія є ефективним методом дроблення конкрементів сечоводу, розмірами до 2 см, незважаючи на їх мінеральний склад, локалізацію та тривалість перебування в сечоводі.

3. Лазерна літотрипсія є менш травматичним методом для стінки сечоводу, в порівнянні з іншими методами контактної літотрипсії.

4. Використання гольмієвого лазера показане при наявності лігатурних конкрементів, а також при поєднанні каменів зі стриктурами сечоводів.

#### Список літератури

1. Watterson J., Girvan A., Cook A. et al. Safety and efficacy of holmium: YAG laser lithotripsy in patients with bleeding diatheses. *J. Urol.* 2002. Vol. 168(2). P. 442–445.
2. Боржівський А. Ц., Возіанов С. О. Уретеролітіаз. 2007. С. 5.
3. Bagley D. H. Ureteroscopic stone retrieval: rigid versus flexible endoscopes. *Sem. Urol.* 1994. Vol. 12. P. 32.
4. Park H., Park M., Park T. Two-year experience with ureteral stones: Extracorporeal shockwave lithotripsy in ureteroscopic manipulation. *J. Endourol.* 1998. Vol. 12, No. 6. P. 501–504.
5. Chow G., Patterson D., Blute M., Segura J. Ureteroscopy: effect of technology and technique of clinical practice. *J. Urol.* 2003. Vol. 170(1). P. 99–102.
6. Мартов А. Г., Максимов В. А., Ерчаков Д. В. и др. Гольмиевая контактная литотрипсия в трансуретральном лечении камней верхних мочевыводящих путей. *Урология.* 2008. № 5. С. 24–28.
7. Боржівський А. Ц., Журавчак А. З., Шеремета Р. З. Ендоскопічне контактне дроблення каменів сечоводу лазером. *Урологія.* 2002. № 4. С. 39–43.
8. Аляев Ю. Г., Раппопорт Л. М., Григорьев Н. А. и др. Трансуретральные эндоскопические операции на мочеточнике. *Хирургия.* 2006. № 9.
9. Larry G. et al. DACVIM Laser Lithotripsy Using the Holmium. *YAG laser.* 2001. P. 121.

#### References

1. Watterson, J., Girvan, A., Cook, A. et al. (2002). Safety and efficacy of holmium: YAG laser lithotripsy in patients with bleeding diatheses. *J. Urol.*, 168(2), 442–445. doi: 10.1016/S0022-5347(05)64654-X.
2. Borzhievskiy, A. Ts., & Vozianov, S. O. (2007). *Ureterolithiaz: (urolohichni aspekty) [Ureterolithiasis (urological aspects)]*. Lviv: Vydavnychi Dim «Vysoky zamok» [in Ukrainian].
3. Bagley, D. H. (1994). Ureteroscopic stone retrieval: rigid versus flexible endoscopes. *Sem. Urol.*, 12, 32.
4. Park, H., Park, M., & Park, T. (1998). Two-year experience with ureteral stones: Extracorporeal shockwave lithotripsy in ureteroscopic manipulation. *J. Endourol.*, 12, 6, 501–504. doi: 10.1089/end.1998.12.501.

5. Chow, G., Patterson, D., Blute, M., & Segura, J. (2003). Ureteroscopy: effect of technology and technique of clinical practice. *J. Urol.*, 170(1), 99–102. doi: 10.1097/01.ju.0000070883.44091.24.

6. Martov, A.G., Maksimov, V.A., Erchakov, D.V. et al. (2008). Golmievaya kontaktnaya litotripsiyav transuretralnom lechenii kamney verhnih mochevyivodyaschih putey [Holmium contact lithotripsy in the transurethral treatment of upper urinary tract stones]. *Urologiya – Urology*, 5, 24–28 [in Russian].

7. Borzhiievskiy, A.Ts., Zhuravchak, A.Z., & Sheremeta, R.Z. (2002). Endoskopichne kontaktne droblennia kameniv sechovodu lazerom [Endoscopic contact crushing of ureteral stones by laser]. *Urolohiia – Urology*, 4, 39–43 [in Ukrainian].

8. Alyaev, Yu.G., Rappoport, L.M., Grigorev, N.A. et al. (2006). Transuretralnyie endoskopicheskie operatsii na mochetochnike [Transurethral endoscopic ureter surgery]. *Hirurgiya – Surgery*, 9, 49–53 [in Russian].

9. Larry, G. et al. (2001). DACVIM Laser Lithotripsy Using the Holmium. *YAG laser*, 121.

## Реферат

### ЭФФЕКТИВНОСТЬ ЛЕЧЕНИЯ БОЛЬНЫХ С УРЕТЕРОЛИТИАЗОМ РАЗЛИЧНЫМИ МЕТОДАМИ

Б.-Б.О. Билоруский

На сегодняшний день, мочекаменная болезнь (МКБ) является достаточно важной проблемой в современной медицине. Уровень заболеваемости МКБ увеличился в последние годы и имеется характерная тенденция для его дальнейшего роста. В данной статье проанализированы результаты лечения 121 пациента, которым выполнено пневматическое (23 больных), лазерную (45 больных) литотрипсию и открытую уретеролитотомию (53 больных). Учитывая данные анализа, установлено, что лечение малоинвазивных методов снижает сроки пребывания в стационаре примерно в 8 раз, по сравнению с открытыми оперативными вмешательствами. Литотрипсия с использованием гольмиевого лазера является эффективной для фрагментации конкрементов, независимо от их минерального состава, если их размеры не превышают 2 см в диаметре. Продолжительность наличия конкремента в просвете мочеточника и его локализация не были существенными при выборе данного метода лечения. Существенным преимуществом лазерной литотрипсии над другими малоинвазивными методами является ее высокая эффективность при фрагментации вросших и «твердых» фиксированных камней. Важным преимуществом использования гольмиевого лазера является меньшая травматичность стенки мочеточника, по сравнению с контактной пневматической уретеролитотрипсией.

**Ключевые слова:** мочекаменная болезнь, контактная уретеролитотрипсия, лазерная урете-

## Summary

### EFFICIENCY OF TREATMENT OF PATIENTS WITH URETEROLITHIASIS BY DIFFERENT METHODS

B.-B.O. Bilorusky

Today urolithiasis is a very important problem in modern medicine. The incidence rate of urolithiasis has increased over recent years and there is a tendency for its further growth. This article analyzes the results of treatment of 121 patients who performed pneumatic (23 patients), laser (45 patients) lithotripsy and open ureterolithotomy (53 patients). Taking into account the analysis data, it has been established that treatment with minimally invasive methods reduces the length of stay in a hospital about 8 times, in comparison with open surgical interventions. Lithotripsy using holmium laser is effective for the fragmentation of the concretes, regardless of their mineral composition, if their size does not exceed 2 cm in diameter. The duration of the presence of concrement in the lumen of the ureter and its localization were not significant in the choice of this method of treatment. A significant advantage of laser lithotripsy over other minimally invasive methods is its high efficiency in the fragmentation of spiked and “solid” fixed stones. An important advantage of using a Holmium laser is the less traumatic effect of the ureter wall, compared with contact pneumatic ureterolithotripsy.

**Keywords:** urolithiasis, contact ureterolithotripsy, laser ureterolithotripsy, holmium laser, pneumatic ureterolithotripsy, ureterolithotomy.

ролитотрипсія, гольмиевий лазер, пневматичес-  
кая уретеролитотрипсія, уретеролитотомія.

**Адреса для листування**

Б.-Б.О. Білоруський  
E-mail: [bebarskyy@gmail.com](mailto:bebarskyy@gmail.com)